БЕСПЛОДНЫЙ БРАК:
клинические задачи и их решение

Пособие для врачей

Под редакцией проф. ***Т.А.Назаренко***

Москва
«МЕДпресс-информ»
2023

УДК 612.663.5
ББК 56.9:57.12
Б53

Все права защищены. Никакая часть данной книги не может быть воспроизведена в любой форме и любыми средствами без письменного разрешения владельцев авторских прав.

Авторы и издательство приложили все усилия, чтобы обеспечить точность приведенных в данной книге показаний, побочных реакций, рекомендуемых доз лекарств. Однако эти сведения могут изменяться.

Информация для врачей. Внимательно изучайте сопроводительные инструкции изготовителя по применению лекарственных средств.

Книга предназначена для медицинских работников.

ФГБУ «Национальный медицинский исследовательский центр акушерства, гинекологии и перинатологии им. акад. В.И.Кулакова» МЗ РФ

Директор – акад. ***Г.Т.Сухих****.*

Бесплодный брак: клинические задачи и их решение : Пособие для врачей /
Н19 Под ред. проф. Т.А.Назаренко. – Москва : МЕДпресс-информ, 2023. – 144 с.
ISBN 978-5-907632-

УДК 612.663.5
ББК 56.9:57.12

ISBN 978-5-907632-58-5

© Оформление, оригинал-макет, иллюстрации.
Издательство «МЕДпресс-информ», 2023

Уважаемые коллеги!

Существует мнение, что самый эффективный способ обучения – это разбор конкретных клинических случаев, изучение историй отдельных больных. Мы попросили коллег прислать описания клинических случаев из их практики, которые предлагаем вам для анализа. К сожалению, при таком подходе всегда имеются некоторые погрешности в изложении материала, не всегда бывает ясен анамнез больных, в ряде случаев в недостаточном объеме представлены результаты обследования пациентов. Мы попытались сгруппировать клинические случаи по разделам, подразумеваемым авторами, однако отнести тот или иной случай к конкретному разделу получалось не всегда, так как во многих ситуациях причины бесплодия многофакторные, истории бесплодия и его лечения длительные, и однозначное решение принять нельзя.

Тем не менее мы предлагаем вам учиться вместе с нами и участвовать в обсуждении клинических ситуаций. Это обсуждение строится следующим образом: врач-репродуктолог (*Врач*) высказывает свое мнение по поводу решения предлагаемой клинической задачи, врач-эксперт (*Эксперт*) соглашается с представленным решением или же предлагает собственное, а вы, изучив случай, высказываете свою точку зрения, соглашаясь с мнением одного из врачей или предлагая собственное решение.

В роли врачей, подготовивших клинические задачи, выступили Т.С.Амян, А.И.Королькова, А.А.Довгань, Ю.С.Драпкина, Л.Г.Джанашвили, Г.А.Власова, Н.А.Хачатрян, Е.В.Митюрина, А.М.Бирюкова, Я.О.Мартиросян, Ю.В.Соколова, В.И.Колесова, Д.В.Фролова, Т.А.Макарова, Ж.А.Гаджимурадова, К.Э.Погосян, Н.В.Курылева, В.Н.Федорова, П.Д.Андреева.

Экспертное мнение предоставили проф. Е.А.Калинина, проф. И.Е.Корнеева, д.м.н. С.Г.Перминова, к.м.н. А.А.Гависова.

СОДЕРЖАНИЕ

Сокращения 5
1. Диагностика причин бесплодия и тактика достижения беременности 6
2. Трубно-перитонеальное бесплодие 22
3. Эндокринное бесплодие 35
4. Бесплодие, ассоциированное с эндометриозом 52
5. Маточный фактор бесплодия 67
6. Мужской фактор бесплодия 76
7. Экстракорпоральное оплодотворение по генетическим показаниям с преимплантационным генетическим тестированием эмбрионов 88
8. Вспомогательные репродуктивные технологии у ВИЧ-инфицированных пациентов 100
9. Предварительная криоконсервация репродуктивного материала по медицинским и социальным показаниям 107
10. Программы вспомогательных репродуктивных технологий . . . 127

СОКРАЩЕНИЯ

аГнРГ	агонист гонадотропин-рилизинг-гормона
антГнРГ	антагонист гонадотропин-рилизинг-гормона
АМГ	антимюллеров гормон
АРВТ	антиретровирусная терапия
ВМИ	внутриматочная инсеминация
ВОЗ	Всемирная организация здравоохранения
ВРТ	вспомогательные репродуктивные технологии
ГСГ	гистеросальпингография
ЗГТ	заместительная гормональная терапия
ИКСИ	интрацитоплазматическая инъекция сперматозоида
ИМТ	индекс массы тела
КОК	комбинированные оральные контрацептивы
ЛГ	лютеинизирующий гормон
МКБ-10	Международная классификация болезней 10-го пересмотра
НГЭ	наружный генитальный эндометриоз
ОМТ	органы малого таза
ПГТ	преимплантационное генетическое тестирование
ПЭ	перенос эмбриона
СПКЯ	синдром поликистозных яичников
ТТГ	тиреотропный гормон
УЗИ	ультразвуковое исследование
ФСГ	фолликулостимулирующий гормон
ХГЧ	хорионический гонадотропин человека
ЭКО	экстракорпоральное оплодотворение

1. ДИАГНОСТИКА ПРИЧИН БЕСПЛОДИЯ И ТАКТИКА ДОСТИЖЕНИЯ БЕРЕМЕННОСТИ

При обращении пациентов с жалобами на отсутствие беременности при регулярной половой жизни первый этап – диагностика причин бесплодия – является наиболее важным и значимым в определении дальнейшей тактики достижения беременности и в значительной степени определяет успех лечения. В отечественных и международных клинических рекомендациях указано, что пациенты в возрасте до 35 лет должны обращаться к врачу при отсутствии беременности в течение года регулярной половой жизни, после 35 лет – в течение полугода; при наличии заболеваний, операций на репродуктивных органах, неблагополучном репродуктивном анамнезе – сразу же. На практике это происходит далеко не так. Во-первых, пациенты зачастую откладывают обращение к врачу, мотивируя это другими неотложными проблемами и надеясь, что все случится само собой. При несвоевременном обращении пациентов период обследования и предварительного лечения часто затягивается на годы, диагноз так и не устанавливается, соответственно, не определяется и тактика лечения.

Задача 1.1

В отделение вспомогательных репродуктивных технологий (ВРТ) обратилась супружеская пара с жалобами на бесплодие в течение 2 лет. Пациентке 30 лет, беременностей не было. Менструальный цикл регулярный, гинекологический анамнез не отягощен. Овариальный резерв по результатам гормонального обследования выражен. По результатам гистеросальпингографии (ГСГ): полость матки треугольной формы, средних размеров, с ровными контурами. Маточные трубы заполнены контрастным средством на всем протяжении, извитые, левая маточная труба расширена в ампулярном отделе до 2 см. Контрастное средство из правой маточной трубы излилось в брюшную полость в незначительном количестве.

Первичное бесплодие, трубно-перитонеальный фактор. Показано достижение беременности методом экстракорпорального оплодотворения (ЭКО).

Не совсем так. Во-первых, обследование проведено не в полном объеме. Необходимо иметь результаты исследований гормонального статуса: фолликулостимулирующий гормон (ФСГ), антимюллеров гормон (АМГ), уровень прогестерона, подтверждающий овуляцию; необходимо выполнить ультразвуковое исследование (УЗИ) матки, яичников, оценить овариальный резерв по данным УЗИ. Результаты ГСГ невнятны, непонятно состояние маточных труб. Главное – нет спермограммы супруга. Наличие всех перечисленных данных позволит аргументированно установить причину бесплодия и определить тактику достижения беременности. Если функция яичников не нарушена, овуляция подтверждена, сперма фертильна, то не исключена патология в малом тазу – спайки, эндометриоз. Вопросы лапароскопических подтверждения и коррекции возможной патологии малого таза, а также планирования после хирургического лечения самостоятельной беременности необходимо обсудить с пациентами. Если выявятся другие факторы бесплодия и/или их сочетание, например патозооспермия, следует выполнить ЭКО.

Задача 1.2

В отделение ВРТ обратилась пациентка в возрасте 33 лет с жалобами на первичное бесплодие в течение 8 лет регулярной половой жизни без контрацепции. Менструальный цикл регулярный, менструации по 5–6 дней через 28–30 дней, обильные, болезненные. По результатам УЗИ органов малого таза (ОМТ) заподозрен хронический эндометрит, проведена пайпель-биопсия эндометрия в пролиферативную фазу цикла. В биоптате эндометрия выявлена плазмоцитарная инфильтрация; иммуногистохимическое исследование: $CD138^{+}$.

Первичное бесплодие, маточный фактор. Показано лечение эндометрита.

Эндометрит мы пролечим, но наступит ли после этого беременность у женщины позднего возраста, которая не беременеет уже 8 лет? Нужно оценить состояние овариального резерва, спермограмму мужа и готовить пациентов к ЭКО.

Задача 1.3

На прием к гинекологу обратилась пациентка 28 лет с жалобами на отсутствие беременности в течение 1 года регулярной половой жизни без использования контрацепции. Брак второй, двое здоровых детей от первого брака. Менструальный цикл регулярный. В анамнезе лапароскопия, резекция левого яичника по поводу апоплексии. По результатам обследования: АМГ 1,1 нг/мл, ФСГ 6,4 МЕ/л, лютеинизирующий гормон (ЛГ) 5,2 МЕ/л. УЗИ ОМТ на 11-й день цикла: в правом яичнике 6–7 антральных фолликулов, максимальный диаметр 14 мм, в левом яичнике фолликулярный аппарат не определяется, М-эхо 8,5 мм. Супругу 29 лет, по результатам спермограммы – нормозооспермия.

Вторичное бесплодие, состояние после резекции яичника, снижение овариального резерва. Показано достижение беременности методом ЭКО.

Я с вами соглашусь. Женщина молодая, с прекрасным репродуктивным анамнезом, но овариальный резерв снижен, яичник практически один. В этом случае проведение ЭКО – лучший путь достижения беременности.

Задача 1.4

К гинекологу обратилась пациентка 29 лет с жалобами на бесплодие в течение 4 лет. Менструальный цикл регулярный, менструации по 2–3 дня через 28–30 дней. В анамнезе 3 беременности в возрасте 18–20 лет, закончившиеся инструментальным абортом по желанию пациентки. Гормоны крови: АМГ 2,6 нг/мл, ФСГ 7,2 МЕ/л. УЗИ ОМТ на 14-й день цикла: фолликулярный резерв выражен, в левом яичнике доминантный фолликул 19 мм, М-эхо 9 мм. Супругу 30 лет, по результатам спермограммы – астенозооспермия.

Вторичное бесплодие, неуточненное. Необходимо исследовать проходимость маточных труб.

Вы совершенно правы. По представленным данным нельзя судить о причине бесплодия. Репродуктивный анамнез пациентки неблагополучный – 3 аборта, нельзя исключить спаечные изменения в малом тазу, патологию маточных труб, поэтому необходимо выполнить ГСГ. Также полезно еще раз проверить спермограмму и представить расширенное заключение. После этого может быть сформулирован диагноз. Это может быть трубно-перитонеальное бесплодие или же бесплодие неясного генеза, если трубы окажутся проходимыми. Только тогда можно будет определять тактику достижения беременности.

Задача 1.5

Пациентка 30 лет обратилась для проведения программы ВРТ. Диагноз: вторичное бесплодие. Мужской фактор. Данные обследования: ФСГ 7,6 МЕ/л, АМГ 2,9 нг/мл. По результатам УЗИ ОМТ на 3-й день цикла: в каждом яичнике по 6–7 фолликулов, М-эхо 4 мм, в полости матки визуализируется гиперэхогенное образование до 12 мм (полип эндометрия?).

Вторичное бесплодие, мужской фактор. Полип эндометрия, планируется программа ЭКО. Следует выполнить гистероскопию, после чего – программу ЭКО.

Вы опять правы. При подозрении на патологию эндометрия по данным УЗИ следует выполнить диагностическую гистероскопию и полипэктомию, если полип действительно обнаружится. Необходимо помнить, что чрезмерная травма эндометрия, неоднократные выскабливания приводят к формированию еще более выраженной патологии эндометрия. Поэтому вмешательство должно быть щадящим, начать надо с офисной гистероскопии, при обнаружении полипа следует произвести его удаление щипцами или петлей, не травмируя матку. Но как причина бесплодия указан мужской фактор, а где развернутая спермограмма? Ведь диагноз может измениться. Кроме того, у женщины, судя по всему, были беременности. Сколько их было и чем они закончились? Эти сведения будут крайне важны для правильной постановки диагноза и определения тактики лечения бесплодия.

Задача 1.6

В отделение ВРТ обратилась супружеская пара с жалобами на первичное бесплодие в течение 6 мес. регулярной половой жизни без предохранения. Пациентке 25 лет, менструальный цикл регулярный, не обследована. Супругу 30 лет, в анамнезе варикоцелэктомия в возрасте 27 лет, предстоит длительная командировка.

Не знаю, как ответить. Это социальный вопрос.

Действительно, пациенты – молодые люди, бесплодия пока нет. Рассматривая эту ситуацию, я бы предложил в первую очередь оценить спермограмму супруга. Если сперма фертильна, криоконсервировать ее и далее ориентироваться на развитие социальной ситуации. Важно оформить все необходимые документы и доверенности по использованию биологического материала супругой, если это придется делать. Если же выявится мужской фактор бесплодия, то выполнить ЭКО, а переносить или криоконсервировать полученные эмбрионы, должны решить супруги, также оформив все необходимые документы.

Задача 1.7

Обратилась женщина 28 лет, планирующая беременность. Жалуется на слабость, сонливость, депрессию, упадок сил. Менструации регулярные, умеренные, безболезненные. При исследовании репродуктивной системы женщины (гормональный статус, наличие инфекций), а также по данным спермограммы супруга патологии не выявлено.

Беременность не противопоказана, лечение не требуется.

Действительно, бесплодия нет, супруги – молодые люди. Явных противопоказаний к беременности нет, но женщина плохо себя чувствует. Целесообразно назначить консультацию терапевта, эндокринолога, определить клинические показатели крови, уровни витамина D, гормонов щитовидной железы. После этого решить: женщина здорова и просто устала или же необходима определенная медикаментозная коррекция ее состояния.

Задача 1.8

В отделение ВРТ обратилась пациентка 44 лет с жалобами на отсутствие беременности в течение 10 лет регулярной половой жизни без контрацепции. Брак второй. Из анамнеза: 2 программы ЭКО с овариальной стимуляцией, ооциты не получены. По результатам обследования: АМГ 0,2 нг/мл, ФСГ 30 МЕ/л. Супругу 50 лет, по результатам спермограммы – астенозооспермия.

Ну, здесь дообследование не показано, все очевидно. Это истощение овариального резерва, связанное с возрастом, и можно предложить только ооциты донора.

Вы правы, ситуация очевидна.

Задача 1.9

В отделение ВРТ обратилась пациентка 25 лет с жалобами на отсутствие беременности в течение 3 лет регулярной половой жизни без контрацепции. Брак первый. Из анамнеза: менструальный цикл нерегулярный, колебания от 28 до 60 дней. При УЗИ в динамике обнаружены регулярно возникающие функциональные кисты яичников. По результатам обследования: АМГ 13,5 нг/мл, ФСГ 6,8 МЕ/л, ЛГ 9,5 МЕ/л, УЗИ ОМТ – мультифолликулярные яичники. Супругу 27 лет, по результатам спермограммы – нормозооспермия.

Первичное бесплодие эндокринного генеза. Этот случай надо бы перенести в раздел «Эндокринное бесплодие», а пациентке выполнить стимуляцию яичников для достижения беременности.

Принципиально вы правы. Мне не хватило некоторых данных о пациентке: индекс массы тела (ИМТ), уровни андрогенов, инсулинорезистентность. При их наличии можно более четко определить диагноз, исключить/подтвердить синдром поликистозных яичников (СПКЯ), так как уровень АМГ очень высокий. И еще, если мы проводим стимуляцию яичников для естественного зачатия, то необходимо подтвердить проходимость маточных труб.

Задача 1.10

В отделение ВРТ обратилась пациентка 40 лет с жалобами на отсутствие беременности в течение 5 лет регулярной половой жизни без контрацепции. Брак первый. В анамнезе беременностей и программ ЭКО не было. По результатам обследования: АМГ 4,3 нг/мл, ФСГ 6,8 МЕ/л. ГСГ – маточные трубы проходимы. Супругу 42 года, по результатам спермограммы – астенозооспермия.

Первичное бесплодие, мужской фактор, поздний репродуктивный возраст. Показано достижение беременности методом ЭКО.

Ну, я не уверен, что мужской фактор является решающим в данном случае. Длительное бесплодие у пациентки в позднем репродуктивном возрасте – это показание для ЭКО, хотя овариальный резерв прекрасный.

Задача 1.11

В отделение ВРТ обратилась пациентка 38 лет с жалобами на отсутствие беременности в течение 7 лет регулярной половой жизни без контрацепции. В анамнезе 1 неразвивающаяся беременность, 2 программы ЭКО/ИКСИ (интрацитоплазматическая инъекция сперматозоида [ICSI – intracytoplasmic sperm injection]). Первая программа ЭКО/ИКСИ + преимплантационное генетическое тестирование на анеуплоидию (ПГТ-А): эмбрионы непригодны для переноса в полость матки. Вторая программа ЭКО/ИКСИ и перенос эмбриона (ПЭ): без эффекта, выполнена криоконсервация 1 эмбриона. По данным УЗИ ОМТ: миома матки по задней стенке 4,5 см, с тенденцией к центрипетальному росту миоматозного узла, полость матки не деформирована. По результатам обследования: АМГ 1,3 нг/мл, ФСГ 5,8 МЕ/л. ГСГ – маточные трубы проходимы. Супругу 40 лет, по результатам спермограммы – астенозооспермия.

Вторичное бесплодие, поздний репродуктивный возраст, сниженный овариальный резерв, миома матки с центрипетальным ростом. Надо выполнить лапароскопическую миомэктомию, после реабилитации осуществить перенос криоконсервированного эмбриона.

Диагноз верен, но верна ли тактика? Во-первых, узел не деформирует полость, любая операция и время реабилитации снижают функцию яичников, которая и так уже снижена. Криоконсервирован всего один эмбрион. Возможно, разумнее будет провести еще программы ЭКО, криоконсервировать хотя бы 3 эмбриона, а потом решать вопрос, нужна операция или нет.

Задача 1.12

В отделение ВРТ обратилась пациентка 41 года с жалобами на отсутствие беременности в течение 16 лет регулярной половой жизни без контрацепции. В анамнезе 3 беременности, 2 аборта, 1 роды. По результатам ГСГ: полное удвоение матки, проходимость маточных труб сохранена.

По данным УЗИ ОМТ на 3-й день цикла: тело матки 59×48×52 мм, обычной формы. Миометрий без особенностей. М-эхо 3,5 мм. Правый яичник 25×18×12 мм, фолликулярный аппарат не выражен, кист нет, визуализируются 1–2 антральных фолликула. Левый яичник 24×16×12 мм, фолликулярный аппарат не выражен, кист нет, визуализируются 2–3 антральных фолликула. По результатам спермограммы – тератозооспермия. По данным гормонального обследования: АМГ 0,8 нг/мл, ФСГ 8,8 МЕ/л.

Вторичное бесплодие, поздний репродуктивный возраст, снижение овариального резерва, аномалия развития матки. Показано проведение программы ЭКО.

Вы совершенно правы. Верен диагноз и тактика ведения. Ведущей причиной бесплодия на сегодняшний день являются поздний возраст, снижение овариального резерва и, может быть, мужской фактор, так как женщина не беременеет уже 16 лет. Аномалия развития матки в виде ее удвоения вряд ли имеет первостепенное значение, ведь пациентка благополучно беременела и рожала ранее. Тем не менее пациенты должны быть предупреждены, что овариальный резерв резко снижен, бесплодие длительное, поэтому шансы на успех программы ЭКО невелики.

Задача 1.13

На прием к репродуктологу обратилась пациентка 31 года с жалобами на отсутствие беременности в течение 7 лет регулярной половой жизни без контрацепции. По данным ГСГ маточные трубы проходимы. Программ ЭКО не было. Беременностей не было. По данным обследования: тромбофилия высокого риска (в результатах генетического исследования сочетание гетерозигот по лейденской мутации и мутации в гене протромбина). В анамнезе: лапароскопия, разделение спаек, миомэктомия без вскрытия полости матки. По результатам спермограммы – астенозооспермия. Консультация гематолога: гормональная стимуляция противопоказана. По данным гормонального обследования: АМГ 3,2 нг/мл, ФСГ 6,8 МЕ/л.

Первичное бесплодие, мужской фактор, тромбофилия высокого риска. Показано проведение программы ЭКО в естественном цикле.

Не согласен с вами. Разберемся, в чем причина бесплодия. Проведена лапароскопическая миомэктомия, разделение спаек. Я бы поставил диагноз трубно-перитонеального бесплодия. Не удовлетворяет и консультация гематолога, категоричность утверждения о наличии противопоказаний для стимуляции яичников. На каких данных базируется диагноз тромбофилии высокого риска? Гетерозиготное носительство мутации Лейдена даже в сочетании с мутацией в гене протромбина вряд ли является достаточным основанием для постановки диагноза тромбофилии высокого риска. Получает ли пациентка терапию, неизвестно. Я бы вновь собрал консилиум для определения тактики проведения программы ЭКО. Мы можем использовать модифицированные протоколы стимуляции с одновременным назначением низкомолекулярных гепаринов и контролем гемостаза.

Задача 1.14

В отделение ВРТ обратилась пациентка 37 лет с жалобами на отсутствие беременности в течение 5 лет регулярной половой жизни без контрацепции. Из анамнеза: 2 беременности, наступившие самопроизвольно. Первая беременность: антенатальная гибель плода на сроке 31 нед. гестации, оперативные роды (кесарево сечение). Вторая беременность наступила спустя 2 года, тромбоэмболия легочной артерии на сроке 25–26 нед., преждевременные роды. Консультация гематолога: антифосфолипидный синдром. Проведено полное клинико-лабораторное обследование: по данным ГСГ маточные трубы проходимы. По результатам спермограммы – тератозооспермия. По данным гормонального обследования: АМГ 0,9 нг/мл, ФСГ 9,2 МЕ/л.

Вторичное бесплодие, отягощенный акушерско-гинекологический анамнез, антифосфолипидный синдром. Программа ЭКО и беременность противопоказаны.

Да, это сложный случай. Надо собрать консилиум, привлечь акушеров, гематологов, гинекологов-репродуктологов. Возможно проведение ЭКО в естественном цикле с вынашиванием беременности суррогатной матерью.

Задача 1.15

В отделение ВРТ обратилась пациентка 45 лет с жалобами на отсутствие беременности в течение 5 лет регулярной половой жизни без контрацепции. Из анамнеза: беременностей не было, программ ЭКО не было. Проведено полное клинико-лабораторное обследование: по данным ГСГ маточные трубы проходимы. По результатам спермограммы – нормозооспермия. По данным гормонального обследования: АМГ 2,3 нг/мл, ФСГ 7,2 МЕ/л.

Первичное бесплодие, поздний репродуктивный возраст. Показана программа ЭКО с использованием ооцитов донора.

Да, конечно, возраст пациентки не внушает оптимизма в отношении возможности достижения беременности с собственными ооцитами. Но все-таки посмотрите, какие хорошие показатели овариального резерва. Если это действительно так, есть смысл провести программу ЭКО, и если получится бластоциста, протестировать ее генетически. Результаты станут обоснованием для пациентов выбора каких-либо других вариантов достижения беременности.

Задача 1.16

На прием обратилась супружеская пара. Возраст жены 41 год, мужа – 47 лет. Брак повторный, беременность не наступает в течение 1 года регулярной половой жизни без предохранения. Из анамнеза: у супруги 3 беременности в предыдущем браке, первая в возрасте 21 года – нормальные срочные роды, вторая в возрасте 23 лет – искусственный аборт, третья в возрасте 25 лет – нормальные срочные роды. В течение последующих 8 лет от беременности предохранялась. На момент осмотра: менструации регулярные, через 27 дней. Уровни гормонов: ФСГ 10,6 МЕ/л, АМГ 1,2 нг/мл, остальные гормоны в норме. УЗИ: матка нормальных размеров, субсерозная миома диаметром 2,5 см. В каждом яичнике по 3–4 антральных фолликула. У супруга двое взрослых детей в предыдущем браке. По данным спермограммы – астенозооспермия, количество активно подвижных сперматозоидов – 8%, остальные показатели в норме.

Вторичное бесплодие, поздний репродуктивный возраст, снижение овариального резерва, мужской фактор. Показано достижение беременности методом ЭКО.

Вы совершенно правы. Показано ЭКО, пока не совсем поздно, без всяких дополнительных исследований и лечения.

Задача 1.17

Пациентка 38 лет, детей нет. Обратилась по поводу достижения беременности. В анамнезе первая беременность в 20 лет – искусственный аборт. В 2000 г. – лапаротомия, удаление левых придатков по поводу эндометриоидной кисты яичника, резекция правого яичника по поводу эндометриоидной кисты. На момент осмотра – меноррагии, анемия (гемоглобин – 74 г/л), интерстициальная миома матки размером 10 см с центрипетальным ростом, деформирующая полость матки. Уровни гормонов: ФСГ 10 МЕ/л, АМГ 0,8 нг/мл. Количество антральных фолликулов: 4–5 в правом яичнике.

Вторичное бесплодие. Состояние после удаления левых придатков, резекции правого яичника, миома матки с центрипетальным ростом, анемия. Рекомендовано отправить на оперативное лечение, произвести консервативную миомэктомию, после реабилитационного периода (1 год) провести программу ЭКО.

Боюсь, что через год мы уже не получим собственных яйцеклеток. Целесообразно было бы провести программу ЭКО с забором и криоконсервацией полученных эмбрионов, после этого направить на оперативное лечение. Но у пациентки выраженная анемия: ни программу ЭКО, ни операцию нежелательно проводить на фоне анемии. Придется выключить менструации назначением агониста гонадотропин-рилизинг-гормона (аГнРГ), назначить препараты железа, при достижении уровня гемоглобина хотя бы 100 г/л провести программу ЭКО, криоконсервацию эмбрионов, потом операцию. Кстати, после миомэктомии в течение 1 года нельзя достигать беременности, но можно проводить программы, направленные на получение и криоконсервацию ооцитов/эмбрионов.

Задача 1.18

Обратилась супружеская пара с проблемой бесплодия в течение 2 лет регулярной половой жизни. Брак повторный. Пациентке 37 лет, от первого брака есть здоровый ребенок 12 лет. Мужу 43 года, детей в первом браке не было. При обследовании жены явных признаков нарушения репродуктивной функции не выявлено: менструации регулярные, цикл овуляторный, овариальный резерв нормальный: ФСГ 6,7 МЕ/л, АМГ 2,9 нг/мл, в обоих яичниках по 5–6 антральных фолликулов. Спермограмма мужа: концентрация – 12 млн/мл, прогрессивная подвижность – 15%, морфологически нормальных форм – 2%. Заключение уролога-андролога: олигоастенотератозооспермия 1–2-й стадии. Варикоцеле правого яичка. Показано оперативное лечение.

Вторичное бесплодие, мужской фактор. Показано проведение операции по поводу варикоцеле, затем ЭКО.

Да, это бесплодие, мужской фактор. Показано достижение беременности методом ЭКО. Я бы не рекомендовал предварительную операцию. В эякуляте есть сперматозоиды, оплодотворение методом ИКСИ провести можно. Улучшит или ухудшит операция показатели спермограммы, неизвестно, а время будет упущено.

Задача 1.19

В отделение ВРТ обратилась пациентка 37 лет с жалобами на отсутствие беременности в течение 5 лет регулярной половой жизни без контрацепции. Брак второй. Из анамнеза: в текущем году обратилась для проведения овариальной стимуляции в программе ЭКО, обнаружена функциональная киста в правом яичнике. В течение 3 мес. динамического наблюдения – кистозное образование в правом яичнике без динамики. По результатам обследования: АМГ 1,1 нг/мл, ФСГ 6,8 МЕ/л. Супругу 40 лет, по результатам спермограммы – тератозооспермия.

Первичное бесплодие, неуточненное. Образование в правом яичнике неуточненное. Показана лечебно-диагностическая лапароскопия, цистэктомия, гистологическое исследование образования в яичнике, после чего – достижение беременности методом ЭКО.

Формально вы правы, но у женщины старшего репродуктивного возраста уже снижен овариальный резерв, после операции он еще снизится. Размеры кисты неизвестны, описывается как функциональная, но не подвергается динамике и не исчезает. Возможно, это цистаденома. Дифференциальная диагностика между функциональными кистами и истинными образованиями яичника предполагает назначение гормональной терапии, например комбинированных оральных контрацептивов (КОК) или даже препаратов прогестерона во вторую фазу цикла. При этом функциональная киста должна уменьшиться и уйти из яичника. Если все-таки будет понятно, что это цистаденома, то можно будет провести предварительный забор и криоконсервацию эмбрионов, а затем – лапароскопическую цистаденэктомию.

2. ТРУБНО-ПЕРИТОНЕАЛЬНОЕ БЕСПЛОДИЕ

В Международной классификации болезней 10-го пересмотра (МКБ-10), утвержденной Всемирной организацией здравоохранения (ВОЗ) в 1990 г. и переизданной в 2016 г., *женское бесплодие трубного происхождения, связанное с врожденной аномалией маточных труб или трубной непроходимостью,* имеет код N97.1.

Мы начинаем разбор клинических задач с самых, казалось бы, очевидных и легко решаемых случаев бесплодия, обусловленного отсутствием или нарушением проходимости маточных труб и спаечными процессами в малом тазу. Посмотрим, так ли это в действительности.

Задача 2.1

На прием к гинекологу обратилась пациентка 29 лет с жалобами на отсутствие беременности в течение 2 лет регулярной половой жизни без контрацепции. По результатам обследования овариальный резерв выражен. В анамнезе аппендэктомия в возрасте 22 лет, осложнившаяся перитонитом. Супругу 30 лет, второй брак, не обследован, имеет здорового ребенка от первого брака.

Бесплодие, трубно-перитонеальный фактор. Показано достижение беременности методом ЭКО.

Скорее всего, тактика достижения беременности будет заключаться в проведении программы ЭКО. Но достаточно ли данных для постановки диагноза? Перенесенный перитонит в анамнезе не является абсолютной причиной формирования трубно-перитонеального бесплодия. Женщина достаточно молодая – 29 лет. Следует ли полностью исключить другие методы достижения беременности, например проведение лечебно-диагностической лапароскопии и реконструктив-

ных операций? Нет ли в данном случае гидросальпинксов? Крайне необходимо провести дообследование: ГСГ, подробное УЗИ ОМТ, предоставить результаты гормонального обследования и спермограмму супруга. После этого подробно разъяснить ситуацию супружеской паре и принять окончательное решение, аргументированно определяющее тактику достижения беременности.

Задача 2.2

В отделение ВРТ обратилась пациентка 32 лет с жалобами на отсутствие беременности в течение 5 лет регулярной половой жизни без контрацепции. Брак первый, беременностей не было. В анамнезе 5 попыток искусственной инсеминации спермой супруга, без эффекта. По результатам обследования: АМГ 3,3 нг/мл, ФСГ 6,8 МЕ/л. По результатам ГСГ: маточные трубы извитые, длинные. Супругу 35 лет, по результатам спермограммы – астенозооспермия.

Я затрудняюсь по этим данным поставить диагноз, но для достижения беременности необходимо провести программу ЭКО.

Вы правы. Необходимо использовать ЭКО для достижения беременности, учитывая длительность бесплодия, возраст пациентов, неэффективность попыток внутриматочной инсеминации (ВМИ). Но какой все-таки диагноз? Маточные трубы длинные, извитые, но, скорее всего, проходимы, иначе как можно проводить инсеминацию? Астенозооспермия в спермограмме. По всей видимости, в этом случае более оправдан диагноз бесплодия неясного генеза. Или, может быть, мужской фактор, если бы мы имели более полные данные о состоянии сперматогенеза. Как вы думаете?

Задача 2.3

Пациентка 28 лет обратилась с жалобами на отсутствие беременности в течение 3 лет регулярной половой жизни без контрацепции. Менструации с 13 лет, регулярные, безболезненные, по 4–5 дней. Половая жизнь с 17 лет. Первая беременность закончилась медицинским абортом по желанию пациентки, осложнившимся эндометритом, сальпингоофоритом. УЗИ ОМТ на 16-й день цикла: косвенные признаки спаечного процесса, произошедшая овуляция в левом яичнике.

Недостаточно данных для постановки диагноза и определения тактики достижения беременности.

Вы правы, данных абсолютно недостаточно. Необходимо оценить состояние овариального резерва, представить спермограмму партнера. Непонятно состояние маточных труб, наличие/отсутствие спаечного процесса в малом тазу. После получения всех данных следует обсудить с пациентами возможную тактику достижения беременности, которая может строиться в следующих направлениях: фертильная сперма, хорошие показатели овариального резерва, довольно молодая женщина; можно провести лечебно-диагностическую лапароскопию для оценки состояния ОМТ и проведения реконструктивно-пластических вмешательств при необходимости. При выраженных спаечных изменениях в малом тазу рекомендовать ЭКО. При перспективной ситуации возможна самостоятельная беременность, ожидание которой не должно превышать 1 года, после чего провести ЭКО. Если же есть другие дефекты репродуктивной системы (сниженный овариальный резерв, субфертильные показатели спермограммы), надо сразу проводить ЭКО. А что делать, если пациенты не хотят делать лапароскопию и настаивают на проведении ЭКО? Такие ситуации бывают. Вот почему все данные обследования, варианты лечения и их эффективность надо обсуждать с пациентами, и если они настаивают, проводить ЭКО.

Задача 2.4

Пациентка 24 лет обратилась к репродуктологу с жалобой на отсутствие беременности в течение 3 лет. В текущем браке – самопроизвольный выкидыш в сроке 6–7 нед. беременности. В анамнезе у супруга синдром Рейтера хламидийной этиологии. Пролечены. Результаты УЗИ ОМТ без патологических изменений. ГСГ: правая маточная труба непроходима на всем протяжении, левая маточная труба проходима.

Опять неполные данные. Каковы состояние овариального резерва, спермограмма мужа? Можно только думать о трубно-перитонеальном бесплодии и направлять пациентку на ЭКО.

Давайте разберемся в этом случае. Действительно, необходимо дообследование – оценка овариального резерва, спермограмма партнера. Женщине всего 24 года, в анамнезе перенесенная хламидийная инфекция, которая вызывает, как известно, выраженные спаечные изменения и поражение маточных труб. Но у пациентки была беременность, причем в данном браке, правда неизвестно, до или после хламидиоза. Необходимо оценить сперму супруга; если есть нарушения в спермограмме, то проводить ЭКО, если же сперма фертильна, предлагаю выполнить лапароскопию и оценить состояние ОМТ. При выраженных спаечных изменениях провести ЭКО, при проходимых трубах и фертильной сперме дать возможность для самостоятельной беременности в течение 1 года.

Задача 2.5

В отделение ВРТ обратилась супружеская пара (пациентка М., 34 года, муж С., 40 лет) с жалобами на отсутствие беременности в течение 3 лет регулярной половой жизни без контрацепции. Брак первый. В анамнезе одна неразвивающаяся беременность на раннем сроке, наступила самостоятельно. ГСГ: маточные трубы непроходимы. Была проведена программа ЭКО/ИКСИ и ПЭ, без эффекта, выполнена криоконсервация 3 эмбрионов. Проведен криопротокол на фоне заместительной гормональной терапии

(ЗГТ), без эффекта. Проведен повторный криопротокол на фоне ЗГТ, без эффекта. Обнаружены 3 совпадения с супругом по системе HLA II класса. Выполнена терапия клетками трофобласта. Выполнен ПЭ в криопротоколе в естественном цикле, без эффекта. По результатам обследования: АМГ 5,3 нг/мл, ФСГ 7,8 МЕ/л. По результатам спермограммы – тератозооспермия.

Вторичное бесплодие сочетанного генеза: трубно-перитонеальный и мужской факторы. Показано достижение беременности методом ЭКО.

Стоит согласиться, хотя мужской фактор неочевиден. Предыдущие неудачи программ делают необходимым проведение более тщательного анализа попытки и эмбриологического этапа. Ведь все эмбрионы были из одного пула. Значение совпадений по системе HLA интерпретировать трудно, по крайней мере доказательств, подтверждающих вовлеченность этой системы в исходы программ ЭКО, нет.

Задача 2.6

В отделение ВРТ обратилась пациентка 33 лет с жалобами на отсутствие наступления беременности в течение 5 лет регулярной половой жизни без контрацепции. Брак первый. Беременностей и программ ЭКО в анамнезе не было. По данным УЗИ ОМТ: гидросальпинкс слева. По результатам обследования: АМГ 2,2 нг/мл, ФСГ 8,4 МЕ/л.

Первичное бесплодие, трубно-перитонеальный фактор. Гидросальпинкс левой маточной трубы. Показана лапароскопия, тубэктомия, оценка состояния правой маточной трубы, затем ЭКО.

Согласен, но спермограмму сделать надо; возможно, трубно-перитонеальное бесплодие переквалифицируется в бесплодие сочетанного генеза. Выполнить лапароскопию, удалить левую маточную трубу, правую оставить, если она не изменена, но рекомендовать ЭКО, а не самостоятельную беременность, даже если оставшаяся труба проходима.

Задача 2.7

В отделение ВРТ обратилась пациентка 33 лет с жалобами на отсутствие беременности в течение 4 лет регулярной половой жизни без контрацепции. В анамнезе одна беременность, наступила самопроизвольно, своевременные самопроизвольные роды в срок. ИМТ 35, консультация эндокринолога: ожирение III–IV стадии. По данным ГСГ: маточные трубы непроходимы. Менструальный цикл нерегулярный, менструации по 5–6 дней через 30–55 дней. При УЗИ-мониторинге в течение 6 мес. выявлены хроническая ановуляция, мультифолликулярные яичники. Для регуляции менструального цикла принимает дидрогестерон (Дюфастон) с 16–25-го дня цикла. В анамнезе 1 программа ЭКО, овариальная стимуляция, отсутствие роста фолликулов на фоне введения гонадотропинов. В спермограмме партнера – нормозооспермия. По данным гормонального обследования: АМГ 11,5 нг/мл, ФСГ 5,8 МЕ/л.

Трудная задача. Не знаешь, за что браться. Подскажите.

Да, действительно, задача сложная. Трубно-перитонеальное бесплодие установлено на основании результатов ГСГ, но насколько эти результаты достоверны, судить трудно – при такой избыточной массе тела проведение процедуры может быть затруднено. Налицо СПКЯ, олигоменорея, ановуляция, ожирение III–IV стадии, метаболический синдром.

Попытка стимуляции яичников не увенчалась успехом, что бывает при наличии выраженных эндокринно-метаболических нарушений и высоких значениях АМГ. Необходимо убедить пациентку начать терапию, направленную на снижение массы тела (жесткая диета, физические нагрузки, инсулинсенситайзеры и другие медикаментозные средства). Не исключена в этом случае бариатрическая хирургия. Следует продолжать лечение не менее 6 мес. и постараться добиться снижения массы тела не менее чем на 20 кг. Вновь оценить состояние яичников и уровень АМГ. При высоком АМГ, соответствующем предыдущим значениям, целесообразно провести лапароскопию, оценить проходимость маточных труб, провести каутеризацию или клиновидную резекцию яичников. Скорее всего, проведенную операцию на яичниках следует расценивать как подготовку к ЭКО, особенно если трубы действительно непроходимы. При проходимых маточных трубах можно в течение 2–3 мес. оценить восстановление овуляции и возможность самостоятельной беременности, но эти возможности ограниченны, и в случае отсутствия овуляции или беременности проводить ЭКО.

Задача 2.8

Пациентке 32 года. В анамнезе одна беременность 4 года назад, лапаротомия, тубэктомия. Бесплодие в течение 2,5 лет. Менструации регулярные, через 28 дней, умеренные, безболезненные. АМГ 2,6 нг/мл, в каждом яичнике визуализируются 6–7 антральных фолликулов. Сперма супруга фертильна.

Вторичное бесплодие, трубно-перитонеальный фактор. Показано достижение беременности методом ЭКО.

Все верно, надо проводить ЭКО. При этом не нужно дополнительно исследовать состояние оставшейся маточной трубы.

Задача 2.9

Пациентке 37 лет, в браке 5 лет. Первая беременность, наступившая 3 года назад, была внематочная. По желанию пациентки маточная труба сохранена, проведена туботомия. Беременность не наступает в течение 2,5 лет. Менструации через 26 дней, АМГ 0,87 нг/мл, в каждом яичнике 3–4 антральных фолликула. Сперма супруга фертильна. Пациентка ориентирована на самостоятельную беременность и настаивает на проведении лапароскопической операции.

Вторичное бесплодие, трубно-перитонеальный фактор, поздний репродуктивный возраст, снижение овариального резерва. Показано достижение беременности методом ЭКО.

Совершенно правильно, проведение реконструктивно-пластических операций на маточных трубах у пациентки со сниженными показателями овариального резерва совершенно необоснованно, надо убедить женщину провести ЭКО.

Ну а если в подобной ситуации пациентка молодая, допустим в возрасте 26–28 лет, овариальный резерв сохранен, произведена туботомия по поводу внематочной беременности и беременность не наступает 3 года? Показана ли в этом случае лапароскопия? Думаю, что нет, все равно следует проводить ЭКО, ведь маточные трубы уже подтвердили свою несостоятельность.

Задача 2.10

Пациентка 39 лет обратилась для проведения программы ЭКО с целью достижения беременности. Из анамнеза: первая операция 4 года назад – лапаротомия, резекция правого яичника по поводу апоплексии яичника. Вторая операция 2 года назад – лапароскопическая тубэктомия справа по поводу гидросальпинкса. Менструации через 24 дня, АМГ 0,58 нг/мл, ФСГ 9,78 МЕ/л. УЗИ: правый яичник четко не визуализируется, в левом определяются 4 антральных фолликула. Гидросальпинкс левой маточной трубы размерами 4×6 см. Сперма мужа фертильна.

Первичное бесплодие, трубно-перитонеальный фактор, спаечный процесс в малом тазу. Поздний репродуктивный возраст, резкое снижение овариального резерва. Гидросальпинкс левой маточной трубы. Рекомендовано: лапароскопия, тубэктомия. Проведение программы ЭКО с использованием ооцита донора.

Диагноз верный, но вряд ли мы имеем право настаивать на использовании ооцита донора. Это дело пациентов, которые самостоятельно должны принять столь ответственное решение, понимая, что ребенок генетически не будет принадлежать матери и другого выхода нет. В этом случае я бы предложил провести предварительный забор и криоконсервацию эмбрионов. Затем лапароскопию и тубэктомию. После чего приступить к программе ЭКО, имея в запасе хотя бы один криоконсервированный эмбрион. Шансы на успех такой тактики невелики вследствие снижения овариального резерва пациентки и позднего возраста, но они есть.

Задача 2.11

На прием к репродуктологу обратилась женщина 39 лет с жалобами на отсутствие беременности в течение 7 лет в первом браке. В анамнезе хронический сальпингоофорит с частыми обострениями после искусственного аборта в 18 лет. Менструальный цикл 28 дней, АМГ 1,0 нг/мл, ФСГ 5,7 МЕ/л. Мужу 42 года, нормозооспермия. В связи с непроходимостью маточных труб по данным ГСГ 7 лет назад проведена лапароскопия, сальпингоовариолизис с обеих сторон, фимбриопластика маточных труб. Через 6 мес. после проведенного оперативного лечения наступила беременность, закончившаяся своевременными родами (мальчик, здоров). Пациентка настаивает на проведении повторной реконструктивно-пластической операции на маточных трубах.

Диагноз: вторичное бесплодие, трубно-перитонеальный фактор, старший репродуктивный возраст.

Задача сложная. С одной стороны, женщине удалось достичь беременности после первой реконструктивно-пластической операции, и поэтому ее желание оперативного лечения в какой-то мере оправданно, а с другой стороны, пациентка находится в старшем репродуктивном возрасте, имеет субоптимальный уровень АМГ и поэтому имеет показания для проведения ЭКО.

Вы совершенно правы. Несмотря на успех первой реконструктивно-пластической операции, после которой наступила самостоятельная беременность, данной пациентке старшего репродуктивного возраста с низконормальным уровнем АМГ вряд ли показано повторное оперативное лечение, ей надо рекомендовать проведение программы ЭКО.

Задача 2.12

В клинику ВРТ обратилась пациентка 34 лет с жалобами на отсутствие беременности в течение 3 лет в первом браке. Женщина настаивает на проведении лапароскопии и коррекции патологии маточных труб. В анамнезе аппендэктомия, осложнившаяся перитонитом 5 лет назад, 4 года назад – 2 трубных беременности (справа и слева), закончившиеся лапароскопией и туботомией с удалением плодного яйца и сохранением маточных труб. По данным ГСГ: правая маточная труба непроходима в ампулярном отделе, левая – проходима с затруднением. АМГ 2,5 нг/мл, ФСГ 4,6 МЕ/л. Мужу 35 лет; нормозооспермия.

Диагноз: вторичное бесплодие, трубно-перитонеальный фактор.

Поскольку мы имеем дело с явным трубно-перитонеальным фактором бесплодия, можно направить женщину с сохраненным овариальным резервом на лапароскопию для оценки состояния маточных труб и коррекции патологических изменений.

Позволю себе не согласиться с вами. Если беременность не наступает в течение 3 лет после 2 операций по поводу трубных беременностей с сохранением маточных труб, то скорее всего, даже после восстановления их проходимости оперативным путем маточные трубы вряд ли станут функционально состоятельными. Кроме того, женщине 34 года, поэтому, несмотря на сохраненный овариальный резерв и фертильную сперму, такой паре следует рекомендовать ЭКО.

Задача 2.13

Пациентка 36 лет обратилась с жалобами на отсутствие беременности в течение 4 лет. Из анамнеза: в браке 8 лет, менструации регулярные, 6 лет назад наступила самостоятельная беременность, завершившаяся самопроизвольным выкидышем на сроке 5–6 нед. и вакуум-аспирацией содержимого полости матки. В течение 14 дней после операции была субфебрильная температура, периодические тянущие боли внизу живота. Проведена антибактериальная терапия с положительным эффектом. Данные обследования: АМГ 1,4 нг/мл, мочевой тест на овуляцию положительный. ГСГ: левая маточная труба проходима, затрудненная проходимость правой маточной трубы. Спермограмма: нормозооспермия. Пациентка настаивает на назначении лечения для наступления беременности естественным путем.

Вторичное бесплодие, возможен трубно-перитонеальный фактор. Невынашивание беременности.

В данном случае диагноз трубно-перитонеального бесплодия весьма вероятен на основании данных анамнеза и результатов ГСГ. Однако подтвердить или опровергнуть его можно только при визуальной оценке состояния ОМТ при лапароскопии. Учитывая сохраненный овариальный резерв, овуляторный менструальный цикл, фертильную сперму мужа, желание

женщины забеременеть естественным путем, возможно проведение лапароскопии с коррекцией выявленных патологических изменений и гистероскопии с диагностическим выскабливанием эндометрия. При восстановлении проходимости правой маточной трубы и отсутствии патологических изменений эндометрия период ожидания наступления беременности не должен превышать 6 мес. при условии подтверждения овуляции по данным мочевого теста. В случае отсутствия беременности в течение этого времени – проведение программы ЭКО.

А как же невынашивание беременности? Я рекомендую продолжение обследования для уточнения причины потери беременности.

Дополнительное обследование нецелесообразно, так как диагноз невынашивания беременности устанавливают при наличии 2 и более самопроизвольных выкидышей в анамнезе. В данном случае самопроизвольный выкидыш имеет спорадический характер.

Задача 2.14

Обратилась пациентка 34 лет с жалобами на отсутствие беременностей в течение 2 лет. Из анамнеза: в браке 4 года, менструации регулярные, беременностей не было, 4 года назад – лапароскопия, резекция правого яичника по поводу дермоидной кисты, разделение спаек, фимбриолизис справа (спайки в надпеченочном пространстве и в области фимбрий правой маточной трубы). Исследование гормонального статуса: АМГ 1,2 нг/мл; ФСГ 7,8 МЕ/л. УЗИ на 6-й день цикла: тело матки нормальных размеров, без особенностей, М-эхо – 6 мм, левый яичник 31×29×32 мм, в нем 5–6 антральных фолликулов, правый яичник 19×21×18 мм, в нем 2–3 антральных фолликула. Спермограмма – 24 млн/мл, подвижных форм – 27%, патологических форм – 98%. Заключение: астенотератозооспермия.

Первичное бесплодие, мужской фактор.

Я не совсем согласен. Спайки в надпеченочном пространстве и в фимбриальном отделе правой маточной трубы являются косвенным признаком перенесенного хламидиоза. Несмотря на фимбриолизис справа, проходимость маточной трубы в настоящее время неясна. Кроме того, хламидии могут поражать стенку трубы, нарушая ее функциональную активность. Поэтому в данном случае в диагнозе должен звучать трубно-перитонеальный фактор. Что касается вклада мужского фактора в генез бесплодия, он сомнителен, несмотря на формальное заключение «астенотератозооспермия». По сути, это субфертильная сперма, пригодная для естественного зачатия. Сформулируем диагноз: первичное бесплодие. Трубно-перитонеальный фактор. Мужской фактор?

Тактика ведения: достижение беременности в программе ЭКО.

Обоснование: возраст 34 года, в анамнезе лапароскопия с резекцией правого яичника, разделением спаек с восстановлением нормальной проходимости правой маточной трубы, признаки перенесенного хламидиоза, пограничный овариальный резерв (АМГ 1,2 нг/мл), субфертильная сперма партнера. Метод оплодотворения ооцитов в программе ЭКО – по показателям спермы на день пункции фолликулов.

3. ЭНДОКРИННОЕ БЕСПЛОДИЕ

По МКБ-10 – женское бесплодие, связанное с отсутствием овуляции, код N97.0.

К эндокринным факторам бесплодия может быть отнесена широкая группа нарушений. Объединяющим фактором является отсутствие овуляции, но спектр симптомов, объясняющийся нарушениями на различных уровнях репродуктивной системы и функции других эндокринных желез, делает необходимым вдумчиво анализировать анамнестические, клинические данные пациентов и результаты исследований.

Задача 3.1

К репродуктологу обратилась пациентка 32 лет с диагнозом «первичное бесплодие, хроническая ановуляция, гипогонадотропный гипогонадизм». Гормоны крови: АМГ 0,99 нг/мл, ФСГ 0,05 МЕ/л, ЛГ <0,09 МЕ/л, эстрадиол <37 пг/мл. Длительное время на ЗГТ (Фемостон 2/10). По данным УЗИ ОМТ на 3-й день цикла: единичные антральные фолликулы с обеих сторон, матка гипоплазирована, М-эхо 3 мм. Супругу 33 года, по результатам спермограммы – нормозооспермия.

Преждевременная недостаточность яичников. Необходимо использовать яйцеклетку донора для достижения беременности.

Нет и еще раз нет. Это грубейшая ошибка! Диагноз верен в представленном изложении клинического случая. Это гипогонадотропный гипогонадизм, первичная аменорея, ановуляция, бесплодие. Группа гипоталамо-гипофизарной недостаточности по классификации ВОЗ эндокринных форм бесплодия. В качестве дообследования необходимо определить кариотип пациентки. Достижение беременности должно

осуществляться путем стимуляции яичников назначением гонадотропинов, содержащих как ФСГ, так и ЛГ. Предполагается естественное зачатие, так как сперма фертильна. ЭКО рекомендуют лишь при наличии других факторов бесплодия, например патозооспермии, или же при неуспешных 4–5 попытках стимуляции яичников. Подробно лечение бесплодия у этой категории больных описано в ряде изданий.

Задача 3.2

Женщина 29 лет обратилась с жалобами на отсутствие беременности в течение 1,5 лет регулярной половой жизни. Менструации с 14 лет, 28–30 дней, в течение последнего года стала отмечать укорочение менструального цикла, скудные менструации. В анамнезе частые бронхиты и пневмонии, общих и гинекологических операций не было. При влагалищном исследовании матка уменьшена в размерах, подвижна, безболезненна. ГСГ: маточные трубы проходимы. Гормональное исследование: ФСГ 25 МЕ/л, эстрадиол <20 пг/мл, АМГ 0,8 нг/мл. Спермограмма супруга: нормозооспермия. Из семейного анамнеза известно, что у сестры пациентки сын с задержкой психоречевого развития и расстройством аутистического спектра.

Синдром преждевременного истощения яичников. Показано использование ооцитов донора.

Да, уровень ФСГ высокий, но состояние яичников не описано. Женщине всего 29 лет, менструации сохранены, хотя цикл укоротился, но АМГ 0,8 нг/мл. Необходимо исследовать кариотип, желательно определить наличие/отсутствие мутаций в гене *FMR1*. Я бы поборолся за собственную яйцеклетку и генетически собственного ребенка у этой пациентки. В случае получения эмбриона, скорее всего, следует выполнить ПГТ, учитывая характер заболевания и данные анамнеза.

Задача 3.3

Больная П. 25 лет обратилась с жалобами на бесплодие в течение 2 лет, последние 6 месяцев – отсутствие менструаций. Менструации с 15 лет, регулярные, через 25–26 дней, по 3–4 дня. В анамнезе общих и гинекологических операций не было. По результатам УЗИ ОМТ – крайне низкий овариальный резерв; АМГ 0,025 нг/мл.

У пациентки преждевременная недостаточность функции яичников и необходимо использовать ооциты донора.

К сожалению, скорее всего, это так. Но приведенные данные недостаточны для полной оценки состояния репродуктивной функции и возможного патогенеза преждевременной недостаточности яичников. Менструаций нет последние 6 месяцев, а как себя чувствует пациентка? Есть ли приливы и другие вегетативные нарушения? АМГ 0,025 нг/мл, а каков уровень ФСГ? Ведь в данной ситуации именно уровень ФСГ имеет решающее значение. Нужно вызвать менструацию, назначив КОК или ЗГТ, и через 5 дней после начала менструации определить уровень ФСГ. Также полезно определить кариотип и наличие/отсутствие мутаций в гене *FMR1*, подробно описать состояние яичников. Вы скажете, какое практическое значение будут иметь результаты дообследования, ведь, скорее всего, решение будет однозначным? Мы должны аргументированно убедить пациентку, которой всего 25 лет, что у нее и у нас нет другого выхода, кроме как обратиться к использованию донорских ооцитов. Это сложное решение, мы должны иметь все аргументы для того, чтобы пациентка приняла его или не приняла, это ее выбор.

Задача 3.4

В отделение ВРТ обратилась пациентка 29 лет с жалобами на отсутствие беременности в течение 5 лет регулярной половой жизни без контрацепции. Из анамнеза: 2003 г. – лапароскопия, аднексэктомия слева по поводу перекрута яичника; 2007 г. – срединная лапаротомия, резекция правого

яичника; 2009, 2010, 2012, 2013, 2014, 2015, 2018 гг. – рецидивы цистаденомы, лапароскопия, резекция правого яичника. По результатам исследования гормонального статуса: АМГ 0,01 нг/мл, ФСГ 86,4 МЕ/л, ЛГ 28,95 МЕ/л. У сестры проводили стимуляцию яичников, получен 1 ооцит, оплодотворение спермой супруга методом ИКСИ, криоконсервирован 1 эмбрион 2СВ. По данным УЗИ ОМТ: цистаденома больших размеров правого яичника.

Первичное бесплодие, вторичная посткастрационная гипергонадотропная аменорея, цистаденома правого яичника больших размеров. Показано предварительное оперативное лечение, в последующем – использование ооцитов донора.

К сожалению, это верная трактовка ситуации. Многочисленные резекции яичников привели к утрате их функции. Формально, если следовать классификации ВОЗ, ситуацию можно трактовать как эндокринную форму бесплодия, но фактически это ятрогенный посткастрационный синдром. Единственный выход – использование ооцитов донора, но на данный момент у пациентки рецидив цистаденомы, поэтому необходимо оперативное лечение, оставшийся яичник будет удален. После операции, в зависимости от результатов ревизии ОМТ и гистологического исследования опухоли, следует решить вопрос о тактике дальнейшего лечения. Необходима консультация онкогинеколога, ведь речь должна идти о ЗГТ у совсем молодой женщины и о проведении программы ЭКО, требующей массивной гормональной подготовки. Судя по представленным данным, пациенты готовы к использованию ооцитов донора. В качестве донора выбрана сестра женщины, но результаты ЭКО оказались крайне неудовлетворительными. Следует напомнить, что донор ооцитов, даже если это близкий родственник, должен соответствовать положениям Приказа МЗ РФ №803н и клиническим рекомендациям, где прописаны ограничения по возрасту.

Задача 3.5

В клинику ЭКО обратилась супружеская пара с диагнозом «первичное бесплодие, мужской фактор». Пациентке 26 лет, гинекологический анамнез не отягощен. По результатам исследования гормонального статуса: АМГ 3,1 нг/мл, ФСГ 7,2 МЕ/л, тиреотропный гормон (ТТГ) 4,9 мМЕ/л. Из анамнеза стало известно, что в возрасте 20 лет пациентке был поставлен диагноз «хронический аутоиммунный тиреоидит, субклинический гипотиреоз». Терапию в настоящее время не получает.

Ну, по этим данным трудно что-то понять, сформулировать диагноз и определить тактику ведения пациентов.

Вы правы, клинический случай представлен крайне небрежно, хочу обратить внимание коллег на этот факт. В данном представлении ситуацию логично отнести не к разделу «Эндокринное бесплодие», а к разделу «Ошибки диагностики». Первое: не указана длительность бесплодия, характер менструального цикла, наличие/отсутствие овуляции. В диагнозе звучит мужской фактор, но спермограммы нет! Уровень ТТГ выше нормы, но где же значения свободного тироксина ($T_{4св.}$), уровни антител к тиреопероксидазе (АТ-ТПО) и тиреоглобулину (АТ-ТГ)? Необходимо дообследование и консультация эндокринолога для определения диагноза по поводу функции щитовидной железы и при необходимости – назначения лечения. Другой вопрос, является ли аутоиммунный тиреоидит и субклинический гипотиреоз, если таковой будет диагностирован, непосредственной причиной бесплодия? Если менструальный цикл регулярный овуляторный, маточные трубы проходимы (об этом, кстати, не упоминается в клиническом описании), сперма фертильна, то, скорее всего, нет. Значение гипотиреоза в инфертильности четко не определено. Есть данные о снижении овариального резерва при гипотиреозе, чего нет в данном случае, также есть данные о худшем качестве ооцитов при проведении программы ЭКО, и об этом мы не можем судить. Вывод один: следует четко представить анамнестические, клинические и лабораторные данные обследования пациентов согласно клиническим рекомендациям.

Задача 3.6

Пациентка Е. 34 лет обратилась к репродуктологу с жалобами на отсутствие беременности в течение 1,5 лет. Менструации с 14 лет, длительностью 5–6 дней, с интервалом 28–30 дней; последние 2 года отмечает, что менструации стали нерегулярными, через 30–60 дней, умеренные, безболезненные. В анамнезе беременностей не было. При гинекологическом осмотре и УЗИ ОМТ патологии не выявлено. Тесты на овуляцию отрицательные в течение 2 мес. Гормоны крови: ФСГ 10 МЕ/л, ЛГ 4 МЕ/л, эстрадиол 70 пг/мл, АМГ 1 нг/мл, ТТГ 6 мЕд/л (норма – 0,23–3,4 мЕд/л), $T_{4св.}$ 9,7 пмоль/л (норма – 9–22 пмоль/л), АТ-ТПО 384,76 (норма – 0–30), АТ-ТГ 72,2 (норма – 0–65). УЗИ щитовидной железы: диффузная неоднородность и снижение эхогенности ткани. Заключение эндокринолога: аутоиммунный тиреоидит, гипотиреоз. Спермограмма супруга в норме.

Первичное бесплодие эндокринного генеза, олигоменорея, ановуляция, снижение овариального резерва, аутоиммунный тиреоидит, гипотиреоз. Показано достижение беременности методом ЭКО.

Я с вами соглашусь по поводу тактики достижения беременности, но следует заметить, что у пациентки некомпенсированный гипотиреоз. Необходимо назначить ЗГТ, программу ЭКО проводить после компенсации показателей функции щитовидной железы, на фоне ЗГТ тиреоидными гормонами, регулируя дозы препаратов в зависимости от уровней гормонов.

Задача 3.7

Пациентка А. 31 года обратилась к репродуктологу с жалобами на отсутствие беременности в течение 2 лет. Менструации с 13 лет, нерегулярные, через 35–60 дней, умеренные, безболезненные. В анамнезе беременностей не было. При гинекологическом осмотре и УЗИ патологии не выявлено. Тесты на овуляцию отрицательные. Спермограмма супруга в норме.

Опять крайне небрежное представление клинического случая. Нарушен менструальный цикл, не зафиксирована овуляция по тесту и все! А где же результаты гормонального исследования?

Вынужден с вами согласиться. Мы говорили о том, что причиной бесплодия при эндокринных нарушениях является ановуляция, но причины ановуляции многочисленны, и их необходимо устанавливать, от этого зависит тактика достижения беременности. В этом случае ановуляция, скорее всего, подтвердится, но необходимо полное гормональное обследование, которое следует провести на 3–4-й день собственного цикла, а лучше фиксировать менструацию назначением прогестерона, чтобы избежать персистенции фолликулярных кист. Исследовать весь спектр гормонов: ФСГ, ЛГ, АМГ, пролактин, тестостерон, дегидроэпиандростерон, ТТГ, $T_{4св.}$; провести УЗИ и подсчитать число антральных фолликулов; оценить проходимость маточных труб. Тогда может быть поставлен диагноз «первичное бесплодие, олигоменорея, ановуляция», если не выявятся дополнительные факторы. Какова тактика? Если ановуляция – единственная причина бесплодия, следует провести стимуляцию яичников для естественного зачатия в течение 2–4 попыток. При ненаступлении беременности, неадекватном ответе на стимуляцию или при обнаружении других факторов бесплодия при первичном обследовании показано достижение беременности методом ЭКО.

Задача 3.8

Больная Ж. 27 лет обратилась с жалобами на отсутствие беременности в течение 2 лет, также отмечает отсутствие менструаций последние 6 месяцев. Менструации с 13 лет регулярные, по 5–6 дней, интервал 25–30 дней. По данным УЗИ: М-эхо 3 мм, в обоих яичниках умеренное количество антральных фолликулов, кист нет. Гинекологический осмотр: наружные половые органы развиты правильно, оволосение по женскому типу, влагалище емкое, слизистая оболочка не гиперемирована; шейка матки цилиндрической формы, чистая; тело матки не увеличено, плотное, подвижное,

безболезненное; придатки матки слева и справа без особенностей; своды свободные, безболезненные; выделения из половых путей светлые. Объективно: состояние удовлетворительное; кожные покровы и видимые слизистые оболочки обычной окраски, чистые; в легких дыхание везикулярное, хрипов нет; тоны сердца ясные, ритмичные; язык не обложен, влажный; молочные железы мягкие, безболезненные при пальпации; живот при пальпации мягкий, безболезненный во всех отделах, симптомов раздражения брюшины нет, симптом поколачивания отрицательный с обеих сторон; физиологические отправления в норме; из молочных желез при надавливании выделяется жидкость, напоминающая молоко. По МРТ головного мозга: размеры турецкого седла в пределах нормы.

Как подробно расписаны общий и гинекологический статусы! Но какое отношение это имеет к диагностике причины бесплодия?

И опять вы правы. Кроме того, что в течение 6 мес. нет самостоятельных менструаций и выделяется молозиво из молочных желез при надавливании, других данных нет. Диагноз поставить невозможно. Необходимо провести полное гормональное исследование: ФСГ, ЛГ, пролактин, АМГ, андрогены; получить спермограмму мужа, исследовать проходимость маточных труб. Гормональное исследование даст возможность определить генез нарушений, когда дифференциальная диагностика, скорее всего, будет проведена между гиперпролактинемической и нормогонадотропной аменореей. При выявлении повышенного уровня пролактина показана МРТ гипофиза для уточнения генеза гиперпролактинемии (органическая/функциональная). Дополнительные методы исследования, такие как спермограмма мужа и выявление проходимости маточных труб, дадут возможность определить тактику достижения беременности – естественное зачатие или программа ЭКО. При гиперпролактинемической аменорее назначение пролактинснижающих препаратов, как правило, приводит к положительным результатам, восстановлению менструации и к беременности. Если этого не произошло, то на фоне нормальных значений пролактина проводится

стимуляция яичников. При нормогонадотропной аменорее и отсутствии других факторов бесплодия стимуляцию выполняют для естественного зачатия. Успех таких программ также достаточно высок. ЭКО используется при наличии сочетанных факторов бесплодия или же в случаях, когда указанное лечение не привело к наступлению беременности.

Задача 3.9

В отделение ВРТ обратилась супружеская пара с жалобами на бесплодие в течение 4 лет. Пациентке 30 лет, менструальный цикл нерегулярный, 25–55 дней, менструации скудные. В анамнезе 1 беременность в возрасте 17 лет, инструментальный аборт по желанию. Отмечает эпизоды приливов в последние полгода. По результатам исследования гормонального статуса: АМГ 0,02 нг/мл, ФСГ 28,9 МЕ/л. УЗИ ОМТ: в правом яичнике фолликулярный аппарат не определяется, в левом яичнике единичный антральный фолликул. Супругу 35 лет, не обследован.

Преждевременная недостаточность яичников. Возможно использовать только ооциты донора.

Вы правы, но необходимо дополнительно исследовать кариотипы пациентов и спермограмму супруга.

Задача 3.10

В отделение ВРТ обратилась пациентка 42 лет для проведения программы ВРТ. Диагноз: первичное бесплодие, трубно-перитонеальный фактор, старший репродуктивный возраст, сниженный овариальный резерв. Пациентка отмечает укорочение менструального цикла до 24 дней в последние пол-

года. По результатам исследования гормонального статуса: ФСГ 10,2 МЕ/л, АМГ 0,4 нг/мл. По результатам УЗИ ОМТ на 4-й день цикла: в правом яичнике единичные антральные фолликулы, в левом яичнике округлое анэхогенное образование диаметром 28 мм, М-эхо 3 мм, без особенностей.

Преждевременная недостаточность яичников, поздний репродуктивный возраст. Показано достижение беременности методом ЭКО.

Я бы поспорил в отношении диагноза преждевременной недостаточности яичников. Для этого возраста выявленное снижение овариального резерва – физиологическая норма. По-моему, диагноз должен звучать так: первичное бесплодие, поздний репродуктивный возраст, выраженное снижение овариального резерва. Действительно, единственным возможным способом достижения беременности может быть ЭКО, но пациентка должна быть предупреждена о низкой эффективности ЭКО в возрасте 42 лет и при таких показателях овариального резерва. Кроме того, вы забыли одну важную деталь – наличие образования в левом яичнике. Необходимо установить характер образования. Если это функциональная киста, то назначение гормональной терапии приведет к ее исчезновению. Но это может быть и эндометриоидная киста или цистаденома. Скорее всего, оперативное лечение в этом случае до программы ЭКО нецелесообразно, так как резерв яичников будет потерян, но установить характер кисты необходимо.

Задача 3.11

В отделение ВРТ обратилась пациентка 28 лет с жалобами на отсутствие беременности в течение 3 лет регулярной половой жизни без контрацепции. Брак первый. Из анамнеза: менструальный цикл нерегулярный, по 28–60 дней. С целью регуляции цикла в женской консультации по месту жительства рекомендован прием прогестагенов во 2-ю фазу цикла. Гормоны крови: АМГ 13,5 нг/мл, ФСГ 4,8 МЕ/л, ЛГ 6,5 МЕ/л; УЗИ ОМТ на 12-й день цикла: определяется более 10 антральных фолликулов в срезе обоих яичников, М-эхо 5 мм. Супругу 27 лет, по результатам спермограммы – нормозооспермия.

Первичное бесплодие эндокринного генеза, СПКЯ, олигоменорея, ановуляция. Показано проведение стимуляции яичников для естественного зачатия.

Принципиально вы правы, но в представлении этого клинического случая для определения фенотипа СПКЯ не лишним было бы описать клинические характеристики пациентки: ИМТ, тип телосложения, наличие инсулинорезистентности и гиперандрогенемии. При уровне АМГ 13,5 нг/мл стимуляция яичников для естественного зачатия представляет значительные трудности вследствие высокого риска гиперстимуляции и развития многоплодной беременности. В этом случае стимуляцию лучше начать с кломифена цитрата, возможно использовать параллельно небольшие дозы гонадотропинов, если в этом будет необходимость. Главное – попытаться добиться роста не более 4 фолликулов, это сложная задача, которая требует наличия у врача определенных навыков. В случае тенденции к гиперстимуляции и росту большого числа фолликулов лучше закончить программу трансвагинальной пункцией, т.е. перейти к выполнению программы ЭКО.

Задача 3.12

Женщина 27 лет обратилась с жалобами на бесплодие в течение 3 лет регулярной половой жизни. Из анамнеза: самостоятельных менструаций не было, с 14 лет получает ЗГТ, на фоне которой прекратился рост, развились вторичные половые признаки. Результаты обследования: рост 172 см, телосложение диспропорциональное, гипоплазия молочных желез, матка уменьшенных размеров, яичники не определяются. Концентрации гормонов в плазме крови: ЛГ 2,5 МЕ/л; ФСГ 1,5 МЕ/л; эстрадиол 35 пмоль/л при нормальных значениях других гормонов. Кариотип нормальный женский – 46,XX. Спермограмма мужа в пределах нормы.

О, я хорошо помню тот случай и вашу реакцию на мое решение. Теперь я не ошибусь. Диагноз: первичное бесплодие эндокринного генеза, первичная аменорея, гипогонадотропный гипогонадизм. Рекомендовано проведение стимуляции овуляции для достижения беременности.

Я рад, что наше обсуждение было вам полезно. Диагноз правильный: это форма гипоталамо-гипофизарной недостаточности по классификации ВОЗ. Врачу-репродуктологу предстоит сложная задача провести стимуляцию у такой пациентки, но она выполнима. Нужно помнить о том, что надо назначать гонадотропины, содержащие оба гормона (ЛГ и ФСГ), дозы препарата 225–300 Ед/сут., стимуляцию проводят длительно, пока не будет зарегистрирован рост, как правило, 1–2 фолликулов; антагонисты ГнРГ (антГнРГ) не назначают, в качестве триггера овуляции используют только человеческий хорионический гонадотропин.

Задача 3.13

Пациентка 30 лет обратилась с жалобами на бесплодие в течение 5 лет, отсутствие самостоятельных менструаций. Данные анамнеза: менархе в 14 лет, менструации регулярные до 20 лет, затем вторичная аменорея. Получает ЗГТ в течение 7 лет. Матка нормальных размеров, яичники уменьшенных размеров, фолликулы не визуализируются. Результаты обследования: уровни гонадотропинов высокие: ЛГ >50 МЕ/л; ФСГ >30 МЕ/л; эстрадиол низкий или в пределах базальных уровней (70–150 пмоль/л); концентрации других гормонов в пределах нормальных значений; АМГ и ингибин В – низкие, кариотип женский – 46,XX, спермограмма мужа в пределах нормы.

Первичное бесплодие, вторичная аменорея, гипергонадотропный гипогонадизм. Синдром преждевременного истощения яичников. Рекомендовано использовать ооцит донора.

Вы совершенно правы. История печальная, но других решений нет.

Задача 3.14

Молодая женщина 20 лет обратилась с жалобами на отсутствие менструаций. Беременность не планирует. Менархе в 16 лет, было две самостоятельных менструации, затем вторичная аменорея. Лечения не получала. Данные обследования: рост 179 см, отмечает, что продолжает расти, зоны роста не закрыты, телосложение диспропорциональное, молочные железы не развиты, матка соответствует возрасту 11 лет, яичники не визуализируются. Определяются низкие концентрации гонадотропинов и эстрадиола в плазме крови (ЛГ 2,5 МЕ/л; ФСГ 1,5 МЕ/л; эстрадиол 50 пмоль/л) при нормальных значениях других гормонов. Кариотип нормальный женский – 46,XX.

Первичная аменорея, гипогонадотропный гипогонадизм. Нужно ждать, когда девушка выйдет замуж, и решать вопрос о достижении беременности.

Диагноз верен, а вот тактика абсолютно неверна. Удивительно, что в наше время девушке, которой уже 20 лет, не был поставлен диагноз и не назначена ЗГТ. Это надо делать, если менструация не начинается до 16-летнего возраста. Вот почему не закрыты зоны роста и девушка продолжает расти, не сформированы вторичные половые признаки, очень маленькая матка. Необходимо срочно назначить ЗГТ и продолжать ее до момента, когда будут поставлены задачи достижения беременности.

Задача 3.15

Пациентка 43 лет на приеме у гинеколога с жалобами на отсутствие беременности при регулярной половой жизни без применения каких-либо средств контрацепции в течение года. Менструации регулярные, скудные, по 2–3 дня через 22–23 дня. Характер менструаций изменился в течение последних 3 лет, отмечает, что раньше менструации были более длительные (5 дней) через 28–30 дней. Беременностей не было. При дообследовании выявлено: ФСГ 16 МЕ/л, ЛГ 12 МЕ/л; при повторном определении: ФСГ 20 МЕ/л, АМГ 0,2 нг/мл, эстрадиол 70 пмоль/л, концентрации других гормонов в пределах референтного диапазона. При проведении УЗИ ОМТ на 5-й день цикла обращает на себя внимание снижение овариального резерва: в яичниках лоцируются по 2 фолликула с каждой стороны размерами до 5 мм. Кариотип нормальный женский (46,XX), спермограмма мужа в пределах нормы.

Первичное бесплодие, поздний репродуктивный возраст, резко сниженный овариальный резерв. Показано использование ооцита донора.

Принципиально вы правы. Шансы на достижение беременности с собственным ооцитом практически стремятся к нулю. Но что если женщина настаивает на проведении программы ЭКО с получением собственного ооцита? Это очень частые ситуации. Пациентка должна быть предупреждена о крайне низкой вероятности получения ооцита, пригодного для оплодотворения, эмбриона, способного развиваться, и достижения беременности. Для того чтобы ваше решение убедило пациентку, можно провести мониторирование естественного цикла и попытаться получить яйцеклетку. Этот процесс не надо затягивать и длительно проводить подобные попытки.

Задача 3.16

Пациентка в возрасте 28 лет обратилась с жалобами на отсутствие беременности в течение 2 лет регулярной половой жизни, нарушение менструального цикла по типу олигоаменореи начиная с менархе, задержки менструаций до 6 мес., избыточный рост волос, прибавку массы тела. Для регуляции менструального цикла получала препараты прогестерона, оральные контрацептивы. Объективно: рост 164 см, масса тела 82 кг, тип телосложения гиперстенический, висцеральное ожирение, избыточный рост волос. Гормоны крови: ФСГ 7,7 МЕ/л, ЛГ 13,8 МЕ/л, АМГ 8,2 нг/мл, тестостерон 0,9 нг/мл (норма – 0,09–0,56), пролактин 23,5 нг/мл (норма – 4,1–28,9). Объем яичников увеличен, отмечается гиперплазия стромы. В каждом яичнике по 12–15 антральных фолликулов, расположенных по периферии в виде симптома «ожерелья». При проведении теста на толерантность к глюкозе выявлена инсулинорезистентность.

Первичное бесплодие, СПКЯ, фенотип А, олигоменорея, ановуляция, гиперандрогенемия, инсулинорезистентность, ожирение. Тактика ведения: первым этапом в течение 6 мес. – терапия, направленная на снижение массы тела и коррекцию эндокринно-метаболических нарушений, – инсулинсенситайзеры, антиандрогены. Затем попытки стимуляции яичников для естественного зачатия – кломифена цитрат, кломифена цитрат с гонадотропинами; при отсутствии беременности – ЭКО.

Ну что ж, диагноз верен, и план лечения в целом неплох. Полностью согласен с первым этапом подготовительной терапии, он необходим, и 6 мес. для 28-летней пациентки – вполне допустимый срок. После этого можно провести стимуляцию яичников для естественного зачатия, хотя не представлены параметры спермограммы. Будем считать, что сперма фертильна. Можно и нужно исследовать сперму партнера, оценить ответную реакцию яичников, однако вероятны значительные сложности. Яичники больших размеров с гиперплазированной стромой и симптомом «ожерелья». Такие яичники очень сложно стимулировать; на кломифен, как правило, нет адекватного ответа, введение гонадотропинов приведет

к росту множества мелких фолликулов. Я бы поступил так: подготовительный этап, пробный курс стимуляции яичников, при неадекватном ответе яичников, который вероятен, провести операцию на яичниках, которая может сама по себе способствовать восстановлению менструального цикла и овуляции и значительно облегчить последующую стимуляцию как для естественного зачатия, так и при проведении программы ЭКО. Следует сказать, что при этой ситуации поверхностный дриллинг ничего не даст, необходимо провести разрушение гиперплазированной стромы, и очень важно, чтобы хирурги отчетливо понимали смысл проводимого вмешательства – разрушение именно стромы, с максимальным сохранением фолликулярного аппарата яичников.

Задача 3.17

Пациентке 27 лет с диагнозом «первичное бесплодие, СПКЯ, олигоменорея, ановуляция» проводится стимуляция яичников кломифена цитратом (по 100 мг/сут. с 5-го по 9-й день менструального цикла) в целях достижения беременности. По результатам УЗИ на 10-й день менструального цикла регистрируется наличие в каждом яичнике по 2 фолликула: диаметром 14 и 15 мм справа, 14 и 16 мм слева. Толщина эндометрия 5 мм.

Первичное бесплодие, СПКЯ, олигоменорея, ановуляция. Нужно продолжить мониторирование, добавить эстрогены и ввести овуляторную дозу хорионического гонадотропина человека (ХГЧ).

Этот случай представлен уже на фоне стимуляции яичников, но исходных данных о пациентке недостаточно. Не приведены уровни гормонов, спермограмма мужа, результаты исследования проходимости маточных труб, ИМТ, уровни гормонов крови. Если предположить, что все данные позволяют проводить стимуляцию кломифеном для естественного зачатия, а адекватный ответ яичников позволяет это предполагать,

то можно назначить эстрогены в дозе 2 мг/сут., провести осмотр на 12-й день менструального цикла, при наличии преовуляторных фолликулов (18–20 мм) ввести овуляторную дозу ХГЧ (5000 ЕД), продолжить прием эстрадиола, рекомендовать половую жизнь или ВМИ, провести осмотр через 36–40 ч, при констатации овуляции продолжить прием эстрадиола в дозе 1 мг, добавить препараты прогестерона (дидрогестерон 20 мг или микронизированный прогестерон 200 мг). Терапию продолжать в течение 14 дней, констатировать результат лечения тестом на беременность.

4. БЕСПЛОДИЕ, АССОЦИИРОВАННОЕ С ЭНДОМЕТРИОЗОМ

Клиническая практика показывает, что эндометриоз у молодых женщин сейчас переходит в разряд болезней цивилизации. Клиницисты сталкиваются с эндометриоидными кистами яичников, причем подчас рецидивирующими, агрессивными формами ретроцервикального эндометриоза, часто с вовлечением кишечника, т.е. различными формами наружного генитального эндометриоза (НГЭ). Внутренний эндометриоз (аденомиоз) встречается реже и диагностируется преимущественно у женщин более старшего возраста.

Эндометриоз – тяжелое рецидивирующее заболевание, причины развития которого не выяснены до настоящего времени. За помощью зачастую обращаются молодые пациентки с бесплодием, которые были уже неоднократно оперированы по поводу эндометриоза, в том числе после резекции яичников.

Как ни парадоксально, но в классификации МКБ-10 эндометриоз не выделен как причина бесплодия, хотя в ряде публикаций заболевание выявлялось у 20–25% бесплодных пациенток. Вероятно, дело заключается в том, что неизвестны причины не только эндометриоза, но и бесплодия, ассоциированного с ним. В зависимости от ситуации и степени выраженности заболевания в таких случаях специалисты употребляют код N97.8 (Другие формы женского бесплодия) или N97.9 (Женское бесплодие неуточненное), поэтому истинная распространенность эндометриоза среди бесплодных пациенток неизвестна.

Задача 4.1

Пациентка П. 30 лет обратилась для планирования беременности. В анамнезе 2 лапароскопии, резекции обоих яичников по поводу эндометриоидных кист, коагуляция единичных очагов НГЭ на брюшине малого таза в 2018 и 2021 гг. После лапароскопий дважды проводилась терапия бусерелином (по 6 мес. в каждом случае). Пациентка принимает микронизированный диеногест в течение 1 года. По данным ГСГ в 2021 г.: левая маточная труба проходима, правая непроходима в ампулярном отделе. Гормоны крови: АМГ 5 нг/мл, ФСГ 7,1 МЕ/мл, ЛГ 4 МЕ/мл. Спермограмма партнера: нормозооспермия.

Первичное бесплодие, НГЭ, состояние после резекции яичников по поводу эндометриоидных кист, трубно-перитонеальный фактор бесплодия. Показано достижение беременности методом ЭКО.

Вы, скорее всего, правы. Неясно, есть ли в анамнезе пациентки указания на бесплодие, и в течение какого времени. Несмотря на резекцию яичников, овариальный резерв прекрасный. Как можно трактовать результаты ГСГ – непроходимость одной маточной трубы в ампулярном отделе и что было с трубами при проведении лапароскопий? Вопрос один: можно ли пациентке попытаться забеременеть самостоятельно. Я думаю, что да. Нужно прекратить прием препаратов, тщательно следить за характером менструального цикла и овуляцией и попытаться забеременеть в течение 4–5 мес. Если беременность не наступит, следует выполнить ЭКО; если пациентка и ее партнер будут настаивать на проведении ЭКО, можно сразу проводить ЭКО.

Задача 4.2

Пациентка в возрасте 35 лет жалуется на отсутствие беременности в течение 5 лет. Менструальный цикл не нарушен. Гормоны крови на 3-й день цикла: ФСГ 5 МЕ/л, АМГ 2 нг/мл. По данным УЗИ ОМТ выявлены косвенные признаки спаечного процесса. ГСГ: маточные трубы проходимы. По месту жительства была произведена диагностическая лапароскопия, в ходе ее выполнения были обнаружены на брюшине дугласова пространства и маточных труб единичные округлые очаги сине-бордового цвета размерами 5–7 мм. Спермограмма партнера: нормозооспермия.

Первичное бесплодие, НГЭ. Показано достижение беременности методом ЭКО.

Я тоже предложил бы пациентам использовать метод ЭКО для достижения беременности, женщине уже 35 лет и бесплодие 5 лет. Но какова причина бесплодия? Я бы трактовал эту ситуацию как бесплодие неясного генеза.

Задача 4.3

Больная Г. 33 лет обратилась с жалобами на отсутствие беременности в течение 2 лет, последние 6 месяцев жалобы на отсутствие менструаций. Менструации с 11 лет, регулярные, через 27–30 дней, по 5–6 дней. Из анамнеза известно: в детстве аппендэктомия с нетипичной локализацией аппендикса в области малого таза; позднее перенесла 2 лапароскопии, резекцию обоих яичников по поводу эндометриоидных кист, коагуляцию очагов НГЭ на брюшине малого таза. По результатам УЗИ ОМТ: крайне низкий овариальный резерв. Гормоны крови: ФСГ 86 МЕ/л, АМГ 0,025 нг/мл.

Первичное бесплодие, состояние после резекции яичников по поводу эндометриоидных кист, вторичная гипергонадотропная аменорея, посткастрационный синдром. Показано ЭКО с использованием ооцита донора.

К сожалению, вы правы. Мы не можем ничего предложить, кроме ооцитов донора. Этот и многие другие случаи демонстрируют, что, проводя операции на ОМТ, хирурги часто не учитывают, что пациентка молода и хочет иметь детей. Современные технологии, в том числе и ВРТ, позволяют сохранить репродуктивный материал молодых женщин.

Задача 4.4

Пациентка А. 28 лет. Жалобы на отсутствие беременности в течение 1,5 лет регулярной половой жизни без контрацепции. Менструации с 12 лет, по 5–6 дней через 28–30 дней, умеренные, безболезненные. Беременностей не было. Гинекологический анамнез: в возрасте 26 лет диагностированы эндометриоидные кисты обоих яичников (35 мм в правом яичнике, 29 мм в левом яичнике), проведено хирургическое лечение: лапароскопия, коагуляция очагов наружного генитального эндометриоза, резекция обоих яичников (по результатам гистологического исследования операционного материала – эндометриоидные кисты яичников). Гормоны крови: АМГ 1,1 нг/мл, ФСГ 7,5 мМЕ/мл. Спермограмма супруга: нормозооспермия. По данным УЗИ на 10-й день цикла: матка нормальных размеров, М-эхо 9,6 мм без особенностей. Правый яичник 32×29×31 мм, содержит 4–5 антральных фолликулов, округлое образование с мелкодисперсной взвесью диаметром 22 мм (эндометриоидная киста), левый яичник 31×26×29 мм, содержит 3–4 антральных фолликула.

Первичное бесплодие, НГЭ, состояние после резекции яичников по поводу эндометриоидных кист, рецидив эндометриоидной кисты в левом яичнике. Показано оперативное лечение, в последующем – достижение беременности методом ЭКО.

Диагноз верен, а вот тактика лечения – нет. Овариальный резерв снижен, о чем свидетельствует уровень АМГ и количество антральных фолликулов. Эндометриоидная киста маленькая, следует выполнить ЭКО, невзирая на наличие кисты.

Задача 4.5

Пациентка С. 32 лет. Жалобы на болезненные менструации (эффект от приема нестероидных противовоспалительных средств неполный), боли внизу живота перед менструацией, болезненность при половом акте. Менструации с 13 лет, по 3–4 дня через 26 дней, обильные, болезненные. В анамнезе три беременности, двое родов, одна неразвивающаяся беременность. Гинекологический анамнез: в возрасте 30 лет в связи с болевым синдромом проведена лапароскопия. При лапароскопии обнаружены очаги НГЭ, произведена коагуляция видимых очагов. Терапия после проведенного хирургического лечения не назначена. По данным УЗИ на 25-й день цикла: размеры матки 56×49×60 мм. Миометрий диффузно-неоднородный за счет множественных очагов эндометриоза. М-эхо 9,0 мм, структура эндометрия соответствует секреторной фазе менструального цикла. Правый яичник 33×28×20 мм, содержит мелкие фолликулы и желтое тело диаметром 18 мм. Левый яичник 30×21×18 мм, содержит мелкие фолликулы.

НГЭ, аденомиоз, болевой синдром. Но непонятно, есть ли бесплодие и ставит ли пациентка задачу беременности.

Диагноз верен. Действительно, непонятно, ставит ли женщина вопрос о достижении беременности, есть ли бесплодие, или в первую очередь беспокоят болезненные менструации и боли при половом акте. Учитывая то, что у супругов есть двое детей, будем исходить из того, что пациентку беспокоит болевой синдром и мы должны подобрать терапию. Можем назначить КОК, содержащие диеногест, в непрерывном режиме или монопрепарат диеногеста (например, Визанна). Посмотрим переносимость и клиническую эффективность лечения, подберем наиболее приемлемый вариант. Скорее всего, болевой синдром связан с наличием аденомиоза; возможно, лучшим методом лечения станет введение внутриматочного контрацептива, содержащего левоноргестрел. Нужно еще раз проанализировать ситуацию, обсудить ее с пациенткой и выбрать приемлемый вариант лечения, в том числе исходя из ее репродуктивных намерений.

Задача 4.6

Пациентка Р. 26 лет. Жалобы на болезненные менструации начиная с менархе (неполный эффект от приема нестероидных противовоспалительных средств), болезненность при половом акте, отсутствие беременности в течение 3 лет регулярной половой жизни без контрацепции. Менструации с 12 лет длительностью 6–7 дней, через 28 дней, обильные, болезненные. Беременностей не было. Гинекологический анамнез: неоднократно проводилось стационарное лечение по поводу болевого синдрома (противовоспалительная, обезболивающая терапия с кратковременным эффектом). По данным УЗИ ОМТ на 8-й день менструального цикла: размеры матки 54×49×58 мм, миометрий без особенностей. М-эхо 8,8 мм, соответствует пролиферативной фазе менструального цикла. Правый яичник 44×55×53 мм, содержит мелкие фолликулы, образование округлой формы с мелкодисперсной взвесью диаметром 43 мм (эндометриоидная киста). Левый яичник 35×43×32 мм, содержит мелкие фолликулы, доминантный фолликул диаметром 15 мм.

Первичное бесплодие, НГЭ, эндометриоидная киста яичника, болевой синдром. Показано достижение беременности методом ЭКО.

Давайте подумаем, достаточны ли основания для того, чтобы сразу проводить ЭКО 26-летней женщине. Нет оценки овариального резерва (АМГ и количество антральных фолликулов). Нет спермограммы мужа, а это крайне важно для определения тактики достижения беременности. Эндометриоидная киста 43 мм достаточно большая, можно предположить, что есть очаги эндометриоза в малом тазу. Я бы предложил такую тактику: дообследование, тщательная оценка овариального резерва. При хороших показателях резерва – выполнить лапароскопическую энуклеацию кисты, оценку состояния ОМТ, проходимости труб, поиск очагов эндометриоза. По совокупности полученных данных и результатов спермограммы решить вопрос о проведении программы ЭКО или же есть шансы для самостоятельной беременности; на попытки самостоятельного зачатия отвести не более 4 мес. Велика опасность рецидива кисты. Если же обнаружится выраженный перитонеальный эндометриоз, спаечный процесс в малом тазу или же патозооспермия, нужно сразу провести ЭКО.

Задача 4.7

В отделение ВРТ обратилась пациентка 35 лет с жалобами на отсутствие беременности в течение 5 лет регулярной половой жизни без контрацепции. Из анамнеза: беременностей не было, лапароскопия по поводу НГЭ, эндометриоз крестцово-маточных связок. В анамнезе 1 программа ЭКО/ИКСИ и ПЭ, без эффекта. Произведена криоконсервация 1 эмбриона. Проведено полное клинико-лабораторное обследование. По данным УЗИ ОМТ: эндометриоидная киста правого яичника размером 2,5 см. Гормоны крови: АМГ 1,2 нг/мл, ФСГ 6,2 МЕ/л.

Первичное бесплодие, НГЭ, эндометриоидная киста правого яичника. Показано проведение программы с переносом криоконсервированного эмбриона.

Можно поступить и так, но мы не знаем, какого качества эмбрион криоконсервирован. Овариальный резерв снижается, это видно по уровню АМГ, возраст 35 лет; может быть, стоит провести повторную программу и «накопить» эмбрионы? После чего решить вопрос о переносе (может быть, после предварительной лапароскопии).

Задача 4.8

В отделение ВРТ обратилась пациентка 33 лет с жалобами на отсутствие беременности в течение 2 лет при регулярной половой жизни без предохранения. Беременностей не было, программ ЭКО не было. В 2020 г. были выявлены эндометриоидные кисты обоих яичников; лапароскопия, резекция яичников в анамнезе. По данным УЗИ ОМТ: эндометриоидная киста правого яичника малых размеров. Спермограмма мужа: нормозооспермия. В миометрии верхней трети задней стенки матки близко к полости выявляется эндометриоидный узел повышенной эхогенности диаметром 0,5 см. В средней трети эндометрия определяется образование повышенной эхогенности размерами 0,84×0,61 см с инвазией в миометрий – эндометриоидный узел. Гормоны крови: АМГ 0,9 нг/мл, ФСГ 7,8 МЕ/л.

Первичное бесплодие, состояние после резекции яичников по поводу эндометриоидных кист, рецидив эндометриоидной кисты. Аденомиоз, диффузно-узловая форма. Показано достижение беременности методом ЭКО.

Принципиально тактика верна. Нужно добавить еще снижение овариального резерва, поэтому следует получить эмбрионы, а вот насчет немедленного переноса стоит подумать. В зависимости от числа и качества полученных эмбрионов предстоит решить вопрос: переносить или криоконсервировать. Матка значительно изменена; может быть, есть смысл подготовить ее путем предварительного назначения аГнРГ и провести перенос размороженных эмбрионов.

Задача 4.9

В отделение ВРТ обратилась пациентка 42 лет с жалобами на отсутствие беременности в течение 7 лет регулярной половой жизни без контрацепции. Одинокая. Беременностей и программ ЭКО в анамнезе не было. По данным УЗИ ОМТ: миометрий диффузно-неоднородной эхоструктуры за счет очагов аденомиоза, миоматозно изменен. По задней стенке визуализируется эндометриоидный узел диаметром 4,7 см. По передней стенке ближе к дну определяются 2 близко расположенных интерстициальных миоматозных узла диаметром 1,4 и 1,2 см. По результатам исследования крови на гормоны: АМГ 0,02 нг/мл, ФСГ 11 МЕ/л.

Не знаю, что мы можем сделать. Надо отказывать пациентке в лечении бесплодия.

Действительно, сделать тут практически ничего нельзя. Овариальный резерв резко снижен, собственный ооцит мы не получим. Вопрос стоит об использовании эмбриона донора. Но куда его переносить?! Матка значительно изменена. Если женщина будет настаивать на реализации репродуктивной функции, надо посоветоваться с хирургом, можно ли как-либо улучшить состояние матки и каковы перспективы имплантации при переносе эмбриона донора.

Задача 4.10

В отделение ВРТ обратилась пациентка 37 лет с жалобами на отсутствие беременности в течение 3 лет регулярной половой жизни без контрацепции. Брак первый. По данным УЗИ ОМТ: в правом яичнике визуализируется эндометриоидная киста диаметром 2,5 см, в левом яичнике – эндометриоидная киста диаметром 1,9 см. В анамнезе 2 программы ЭКО/ИКСИ + ПГТ-А, эмбрионы непригодны для переноса. Гормоны крови: АМГ 1,1 нг/мл, ФСГ 7,5 МЕ/л. Супругу 42 года, по результатам спермограммы – тератозооспермия.

Первичное бесплодие, поздний репродуктивный возраст, снижение овариального резерва, эндометриоидные кисты яичников малых размеров. Показано проведение повторной программы ЭКО.

Думаю, вы правы. То, что в предыдущих попытках не были получены эмбрионы, пригодные для переноса, не значит, что таковых не будет в последующих попытках. Мы не знаем, какие эмбрионы получены; если это мозаики, то они могут быть перенесены при определенных условиях. Маловероятно, что наличие эндометриоидных кист влияет на плоидность эмбрионов. Резерв ограничен, надо проводить ЭКО.

Задача 4.11

В отделение ВРТ обратилась пациентка 29 лет с жалобами на отсутствие беременности в течение 1 года регулярной половой жизни без контрацепции. Брак первый. Беременностей и программ ЭКО в анамнезе не было. ГСГ: маточные трубы проходимы. В анамнезе резекция яичников по поводу эндометриоидных кист. По результатам обследования: АМГ 0,9 г/мл, ФСГ 7,8 МЕ/л. Супругу 30 лет, по результатам спермограммы – нормозооспермия.

Первичное бесплодие, состояние после резекции яичников по поводу эндометриоидных кист, снижение овариального резерва. Показано достижение беременности методом ЭКО.

Вы совершенно правы. Я бы тоже в этом случае рекомендовал ЭКО, хотя женщина молодая и бесплодие не длительное, но овариальный резерв снижен и есть опасность рецидивирования кист.

Задача 4.12

К репродуктологу обратилась пациентка 33 лет с жалобами на отсутствие беременности в течение 5 лет регулярной половой жизни без контрацепции. Беременностей в анамнезе не было. Менструальный цикл регулярный. Дважды проведена лапароскопия, резекция обоих яичников по поводу эндометриоидных кист, коагуляция очагов эндометриоза. Маточные трубы проходимы. Гормоны крови: АМГ 0,7 нг/мл, ФСГ 9,9 МЕ/л. По данным УЗИ: овариальный резерв снижен (по 3–4 антральных фолликула в каждом яичнике), эндометриоидные кисты диаметром 3 и 4 см в обоих яичниках. Супругу 35 лет, по результатам спермограммы – нормозооспермия.

Первичное бесплодие. Рецидивирующий НГЭ. Эндометриоидные кисты обоих яичников. Снижение овариального резерва. В связи с рецидивом эндометриоидных кист показано их повторное удаление.

Диагноз верен, но повторное оперативное вмешательство приведет к еще большему снижению овариального резерва. Поэтому следует провести программу ЭКО, криоконсервировать эмбрионы, а на втором этапе, если есть клинические проявления (болевой синдром), выполнить оперативное вмешательство и после него решить вопрос о переносе эмбрионов.

Задача 4.13

Для проведения программы ЭКО обратилась пациентка 34 лет с жалобами на отсутствие беременности в течение 3 лет в первом браке и 3 лет – во втором. Семь лет назад диагностирован аденомиоз. Менструации через 28–30 дней, болезненные, сопровождаются мажущими кровянистыми выделениями и периодическими менометроррагиями. Маточные трубы проходимы. Гормоны крови: АМГ 2,3 нг/мл, ФСГ 5,9 МЕ/л. Супругу 36 лет, есть ребенок 3 лет от первого брака. Сперма фертильна. В анамнезе 6 программ ВРТ (2 свежих цикла и 4 криоцикла с переносом эмбрионов отличного и хорошего качества), без эффекта.

Первичное бесплодие. Аденомиоз, диффузно-узловая форма, 3–4-я стадия. Показано проведение программы ЭКО.

Да, диагноз верен. Скорее всего, повторные неудачи имплантации связаны с выраженным аденомиозом. Следует обсудить с женщиной целесообразность проведения ЭКО, криоконсервации эмбрионов и их переноса суррогатной матери.

Задача 4.14

Пациентка 44 лет обратилась с вопросом о возможности и способах достижения беременности. Беременностей не было, половой жизнью не живет. Менструации в последние 8 месяцев через 18–42 дня, беспокоят приливы. Гормоны крови: АМГ 0,002 нг/мл, ФСГ 29,3 МЕ/л. По данным УЗИ ОМТ: фолликулы в яичниках четко не визуализируются, матка увеличена до размера 8 нед. беременности, множественная миома матки, размеры 2 узлов – 5 и 7 см, остальные 4 – от 1,3 до 16 см. Пациентка ставит вопрос об использовании эмбриона донора и суррогатной матери.

Здесь помочь нельзя. Надо отказывать в лечении бесплодия.

По существу вы правы. Вариант переноса суррогатной матери эмбриона донора исключен, но у нас нет ограничений по возрасту. Кроме того, одинокая женщина имеет право использовать эмбрион донора, если перенос осуществляется ей самой. В этом случае, если пациентка будет настаивать, нужна консультация хирурга о возможности реконструктивно-пластической операции на матке с последующим переносом пациентке эмбриона донора. Что касается моего личного мнения, то я тоже отказал бы этой пациентке.

Задача 4.15

К репродуктологу обратилась пациентка 38 лет с жалобами на отсутствие беременности в течение 5 лет. Менструации регулярные, болезненные в 1-й день, принимает анальгетики. Беременностей не было. В анамнезе лапароскопия 4 года назад: коагуляция очагов эндометриоза на брюшине малого таза и яичниках, маточные трубы проходимы. Назначен бусерелин-депо, 4 инъекции. После отмены препарата менструальный цикл восстановился через 2 мес. Гормоны крови: АМГ 1,99 нг/мл, ФСГ 6,1 МЕ/л, ЛГ 7,8 МЕ/л. Мочевой тест на овуляцию положительный. По данным УЗИ ОМТ на 9-й день цикла: М-эхо 7 мм, в правом яичнике доминантный фолликул 14–15 мм, овариальный резерв сохранен. Супругу 41 год, по результатам спермограммы – астенозооспермия.

Первичное бесплодие. Эндометриоз тазовой брюшины. Мужской фактор. Можно предложить ВМИ в течение 2–3 циклов.

Формально диагноз верен. Но по сути это бесплодие неясного генеза. Овуляция сохранена, трубы проходимы, показатели спермы субфертильны. Эффективность ВМИ в данном случае низка. Пациентке 38 лет, коагуляция очагов эндометриоза на яичниках. Этой супружеской паре рекомендовано проведение программы ЭКО, пока овариальный резерв женщины сохранен. В качестве дообследования необходима консультация андролога для решения вопроса о целесообразности подготовки супруга к программе ЭКО с учетом показателей спермограммы.

Хотелось бы обсудить тактику ведения пациентки после лапароскопии. В данном случае назначение аГнРГ не было обоснованным и, как мы видим, не принесло желаемого эффекта в плане наступления беременности. Уже доказано, что аГнРГ не увеличивают шансы на наступление беременности при перитонеальном эндометриозе. При таком диагнозе беременность наступает самостоятельно в каждом третьем случае в течение первых 6–8 месяцев после операции без дополнительного медикаментозного лечения при условии сохраненной овуляции, проходимости маточных труб и фертильной сперме партнера. В данном случае сперма партнера субфертильна. Поэтому уместно было бы провести 3–4 цикла ВМИ сразу, через 1 мес. после операции, а при отсутствии беременности – рекомендовать лечение в программе ЭКО.

Задача 4.16

Женщина 32 лет обратилась с жалобами на отсутствие беременности в течение 2 лет регулярной половой жизни. Боли внизу живота во 2-ю фазу менструального цикла, резко болезненные менструации. Менструации с 14 лет, через 28–30 дней. В течение последних 4 месяцев беспокоят мажущие кровянистые выделения из половых путей за 3–4 дня до менструации. Беременностей не было. По данным УЗИ на 7-й день цикла: матка нормальных размеров, миометрий неоднородный, по передней

стенке определяется участок повышенной эхогенности с гиперэхогенными включениями размером 18 мм; яичники нормальных размеров, в каждом по 4–5 антральных фолликулов. При влагалищном исследовании матка нормальных размеров, шаровидной формы. Придатки без особенностей, крестцово-маточные связки утолщены, болезненны при пальпации. Гормоны крови в пределах нормы, АМГ 2,65 нг/мл. Спермограмма супруга: нормозооспермия.

Первичное бесплодие. Аденомиоз, эндометриоз тазовой брюшины? Показана лапароскопия, гистероскопия и диагностическое выскабливание эндометрия для уточнения состояния ОМТ.

Совершенно верно. Клинические симптомы и данные УЗИ с высокой долей вероятности указывают на наличие эндометриоза. Кроме того, необходима оценка проходимости маточных труб. А что после операции, если диагноз полностью подтвердится? Допустим, трубы проходимы, эндометриоз тазовой брюшины и аденомиоз подтверждены. Другой патологии эндометрия не выявлено. Нужно ли назначать дополнительно медикаментозное лечение? Забегая вперед, можно предположить, что у этой пациентки распространенный эндометриоз, так как она имеет выраженный болевой синдром. В этом случае уместно назначение аГнРГ в течение не более 3 мес. с целью облегчения боли и подготовки к программе ЭКО. Кроме того, у пациентки аденомиоз, что тоже обосновывает целесообразность медикаментозной подготовки перед программой ЭКО.

Почему после лечения нельзя отпустить женщину под наблюдение для естественной беременности?

При распространенном эндометриозе в сочетании с аденомиозом и выраженным болевым синдромом вероятность наступления спонтанной беременности невелика. Боли с высокой долей вероятности после отмены аГнРГ возвратятся в течение последующих 6 месяцев, и оптимальное терапевтическое окно для наступления беременности в программе ЭКО будет потеряно. При эндометриозе необходимо в первую очередь решать задачи, которые ставит перед нами пациентка. При бесплодии это – наступление беременности, и если есть боль – ее лечение. Поэтому кратчайший путь к достижению успеха – это программа ЭКО на фоне подготовки аГнРГ.

P.S. Представленные задачи продемонстрировали сложность клинических ситуаций при эндометриозе, неоднозначность и трудность решений. Важно не упустить время и выбрать оптимальный путь, который приведет к беременности. Предлагаем вам присоединиться к обсуждению и высказать свое мнение по тем или иным клиническим ситуациям.

5. МАТОЧНЫЙ ФАКТОР БЕСПЛОДИЯ

Согласно МКБ-10, женское бесплодие маточного происхождения кодируется как N97.2 «Женское бесплодие маточного происхождения, связанное с врожденными аномалиями матки и дефектами имплантации яйцеклетки».

Данная формулировка не вполне отражает суть проблемы, так как эта форма бесплодия включает в себя не только врожденные аномалии матки, такие как двурогая и однорогая матка, аплазия матки, полные и неполные перегородки и ряд других, но и приобретенную патологию матки: миомы, аденомиоз, внутриматочные синехии, атрофию эндометрия. Эти формы маточного бесплодия, как правило, очевидны. Но есть другие, достаточно спорные состояния, такие как тонкий эндометрий, хронический эндометрит, повторные неудачи имплантации при наличии эмбрионов хорошего качества. Именно эти, не вполне идентифицированные состояния наиболее часто встречаются в клинической практике вспомогательной репродукции, вызывают дискуссии среди специалистов, трудны для диагностики и лечения.

Некоторые из этих форм маточного бесплодия мы попытаемся разобрать на клинических примерах.

Задача 5.1

На прием к репродуктологу обратилась женщина 39 лет с жалобами на отсутствие беременности в течение 7 лет в первом браке. Менструальный цикл 28 дней, АМГ 0,9 нг/мл, ФСГ 5,7 МЕ/л. Мужу 42 года, нормозооспермия. По данным ГСГ проходимость маточных труб не нарушена. При УЗИ по передней стенке матки определяется интерстициальный миоматозный узел диаметром 3 см. В каждом яичнике по 3–4 антральных фолликула.

Диагноз: вторичное бесплодие, снижение овариального резерва, старший репродуктивный возраст, миома матки.

Учитывая наличие миомы матки, показано проведение лапароскопии, консервативной миомэктомии, после чего – проведение ЭКО.

Позволю себе не согласиться с вами. У женщины старшего репродуктивного возраста с субоптимальным овариальным резервом отсроченность программы ЭКО приведет к снижению ее эффективности. Несмотря на наличие миомы матки, она бессимптомна, не деформирует полость матки и не мешает имплантации. Поэтому целесообразно проведение программы ЭКО без предварительного хирургического лечения.

Задача 5.2

В клинику ВРТ обратилась пациентка 32 лет с жалобами на отсутствие беременности в течение 1,5 лет в первом браке и обильные менструации. По данным ГСГ проходимость маточных труб не нарушена. АМГ 3,5 нг/мл, ФСГ 4,6 МЕ/л. Мужу 35 лет, по результатам спермограммы – нормозооспермия. По данным УЗИ: субмукозный миоматозный узел диаметром 2,8 см с деформацией полости матки, в яичниках по 9–10 антральных фолликулов.

Диагноз: первичное бесплодие, субмукозная миома матки с деформацией полости.

Показано проведение лапароскопии, консервативной миомэктомии.

Абсолютно верно. У молодой женщины с недлительным периодом бесплодия и нормальными параметрами овариального резерва проведение оперативного лечения не ухудшит прогноз наступления беременности. После оперативного лечения и периода реабилитации возможно наступление самостоятельной беременности. В случае отсутствия беременности в течение года после оперативного лечения показано проведение программы ЭКО. Но необходимо отметить, что в этом случае в качестве оперативного вмешательства, скорее всего, будет выполняться гистерорезектоскопия, возможно с лапароскопическим контролем.

Задача 5.3

В клинику ВРТ обратилась женщина 36 лет с жалобами на отсутствие беременности в течение 6 лет в первом браке. В течение 5 лет наблюдается по поводу множественной миомы матки. Два года назад проведено оперативное лечение с удалением более 30 миоматозных узлов различного диаметра и локализации. По данным УЗИ ОМТ: множественная миома матки (19 интерстициальных миоматозных узлов от 15 мм до 4 см с центрипетальным ростом), эндометрий тонкий, неоднородный. АМГ 3,2 нг/мл, ФСГ 4,8 МЕ/л. Мужу 39 лет, по данным спермограммы – нормозооспермия. В анамнезе 2 попытки ЭКО с переносом 4 эмбрионов хорошего качества, беременность не наступила.

Диагноз: первичное бесплодие, множественная миома матки, повторные неудачи имплантации.

Показано проведение лапароскопии, консервативной миомэктомии.

Учитывая наличие рецидивирующей множественной миомы матки и повторные неудачи имплантации при переносе эмбрионов хорошего качества, показано проведение программы ЭКО с криоконсервацией эмбрионов и проведением программы суррогатного материнства.

Задача 5.4

Женщина 30 лет обратилась с жалобами на скудные, болезненные менструации. Пациентка планирует беременность. Из анамнеза известно, что первая беременность закончилась искусственным абортом с последующим повторным выскабливанием полости матки. Менструации регулярные, скудные, болезненные, данные исследования гормонов крови в пределах нормы, спермограмма супруга в пределах нормы. При УЗИ диагностированы синехии в полости матки.

Наверное, в этом случае также показано использование суррогатной матери.

Суррогатное материнство – решение радикальное. Я предложил бы сначала побороться и попытаться восстановить полноценность матки, шансы на это есть. На первом этапе необходимо выполнить гистерорезектоскопию с целью разделения внутриматочных синехий. На втором этапе необходимо назначение гормональных препаратов (эстрогенов и прогестерона). Эстрогены назначить необходимо сразу на следующие сутки после гистерорезектоскопии с целью улучшения пролиферации эндометрия на срок не менее 3 нед. (до 25-го дня цикла), в последние 14 дней добавить препараты прогестерона. Поэтому разделение синехий лучше проводить в 1-ю фазу цикла, сразу после окончания менструации, чтобы полностью провести курс ЗГТ и продолжить его еще в течение 2 циклов. На фоне гормональной терапии целесообразно оценить клинические симптомы, а именно величину менструальной кровопотери и трансформацию эндометрия в 1-ю и 2-ю фазы менструального цикла по данным УЗИ, при необходимости можно корректировать дозы препаратов. Критериями эффективности проведенного лечения будут являться улучшение клинической симптоматики и восстановление структуры и толщины эндометрия по данным УЗИ.

Задача 5.5

В отделение ВРТ обратилась пациентка 39 лет с жалобами на отсутствие беременности в течение 2 лет регулярной половой жизни без контрацепции. В анамнезе 6 прерываний беременности по социальным показаниям (выскабливание полости матки). Проведена 1 программа ЭКО/ИКСИ, произведена криоконсервация 2 эмбрионов в связи с неготовностью эндометрия к ПЭ. Проведена физиотерапия, введение аутологичной обогащенной тромбоцитами плазмы крови, подготовка эндометрия к ПЭ с помощью ЗГТ, выполнен перенос 1 эмбриона, без эффекта. По результатам спермограммы мужа – астенотератозооспермия. По данным исследования гормонов крови: АМГ 5,5 нг/мл, ФСГ 8,8 МЕ/л.

Показано использование суррогатной матери.

Возможно, это рациональное решение вопроса, но при этом и самое сложное. Пациенты нечасто соглашаются на использование суррогатной матери как по моральным, так и по материальным соображениям. Женщина позднего репродуктивного возраста, хотя резерв хороший. Я предложил бы провести программу ЭКО без переноса и криоконсервировать дополнительные эмбрионы. Нет данных о толщине эндометрия в предыдущем цикле криопереноса. Нужно будет готовить матку; возможно, это займет определенное время. Если и в повторных циклах эндометрий будет тонким и не трансформированным, тогда надо будет разговаривать о суррогатной матери.

Задача 5.6

В отделение ВРТ обратилась пациентка 32 лет для проведения программы криопротокола с диагнозом «вторичное бесплодие, трубно-перитонеальный фактор, рубец на матке после операции кесарева сечения». В анамнезе 1 беременность, наступила в результате 1-й попытки ЭКО, своевременные оперативные роды. По результатам УЗИ ОМТ: фолликулярный резерв выражен, в области рубца на матке визуализируется истончение миометрия до 2 мм.

Вторичное бесплодие. Трубно-перитонеальный фактор. Рубец на матке после операции кесарева сечения. Принимая во внимание истончение миометрия в области рубца, криопротокол проводить не следует. Пациентку необходимо направить на консультацию к хирургу для проведения реконструктивно-пластической операции на матке.

Совершенно с вами согласен.

Задача 5.7

На прием в репродуктологу обратилась пациентка 34 лет с жалобами на отсутствие беременности в течение 2 лет. Из анамнеза: менархе в 14 лет, менструации нерегулярные, через 30–45 дней по 5–6 дней. Последняя менструация началась через 46 дней, продолжается в течение 10 дней, выделения кровянистые, умеренные. ИМТ 28. По данным исследования гормонального статуса: АМГ 8 нг/мл, ФСГ 7,6 мМЕ/л, ЛГ 8,9 мМЕ/л, пролактин 257 мМЕ/л, ТТГ 1,2 МЕ/л. УЗИ: матка нормальных размеров, полость не деформирована, М-эхо 9 мм. В полости матки сгустки крови. Яичники нормальных размеров, фолликулярный аппарат выражен. Спермограмма мужа: нормозооспермия.

Первичное бесплодие. СПКЯ. Аномальное маточное кровотечение. Можно назначить КОК для регуляции цикла и остановки кровотечения.

Не согласен. По данным УЗИ толщина эндометрия на 10-й день кровянистых выделений 9 мм – признак гиперплазии эндометрия. В данном случае необходимо направить пациентку на гистероскопию с раздельным диагностическим выскабливанием для уточнения состояния эндометрия. Сразу после операции назначить КОК до получения результатов гистологического исследования. В случае подтверждения простой гиперплазии эндометрия с учетом СПКЯ можно будет рекомендовать пациентке продолжить прием КОК в течение 3–6 мес. или прогестагенов во 2-ю фазу цикла в течение не менее 14 дней. Длительность лечения определяется состоянием эндометрия по данным УЗИ. После окончания лечения целесообразно выполнить пайпель-биопсию эндометрия и при отсутствии гиперплазии начать овариальную стимуляцию для естественного зачатия.

Задача 5.8

В клинику репродукции обратилась супружеская пара; обоим супругам по 35 лет. Из анамнеза женщины: менструации с 14 лет, регулярные, болезненные. Результаты исследования гормонального обследования – без отклонений. Овариальный резерв сохранен. По данным УЗИ: двурогая матка, нельзя исключить наличие внутриматочной перегородки. Беременностей не было. Проведены 2 безуспешные попытки ЭКО. По данным спермограммы мужа – астенотератозооспермия.

Первичное бесплодие. Порок развития внутренних половых органов. Двурогая матка? Неполная внутриматочная перегородка? Мужской фактор. Неэффективные попытки ЭКО в анамнезе. Необходимо направить супружескую пару на определение кариотипа. При наличии изменений в кариотипе – консультация генетика. Учитывая наличие астенотератозооспермии у мужа, необходима консультация андролога для подготовки к программе ЭКО/ИКСИ.

Согласен. Но я хотел бы обратить внимание на то, что по современным классификациям правильным термином является не «порок» развития, а «аномалия» развития матки. Да, такие пациентки в ряде случаев могут вынашивать беременность и рожать детей. Однако такая беременность сопряжена с высоким риском самопроизвольного выкидыша ввиду аномалии развития матки. Принимая во внимание 2 безуспешные попытки ЭКО/ИКСИ, пациентку целесообразно направить на диагностическую лапароскопию с гистероскопией для проведения дифференциальной диагностики между двурогой маткой и внутриматочной перегородкой. При наличии внутриматочной перегородки ее необходимо удалить в ходе гистерорезектоскопии. Сразу после операции назначить ЗГТ в течение не менее 3 мес. Шансы на наступление беременности может повысить проведение ПГТ-А.

Задача 5.9

Молодой женщине проведено прерывание первой беременности на сроке 16 нед. по медицинским показаниям – множественные пороки развития плода, затем повторное выскабливание по поводу остатков плацентарной ткани. В послеоперационном периоде в течение 7 дней получала антибиотики, лечение после выписки из стационара не назначено. Пациентка планирует повторную беременность.

Беременность противопоказана по меньшей мере в течение 6 мес.

Действительно, в течение 6 мес. беременеть нельзя, но нельзя и не готовить следующую беременность. Во-первых, надо назначить контрацептивы, провести полное обследование инфекционного статуса и лечение в зависимости от результатов проведенного обследования. Нужно обследовать и партнера пациентки. Кроме этого, у молодой пары первая беременность прервана в связи с пороками развития плода, необходима консультация генетика и генетическое обследование.

Задача 5.10

Молодая супружеская пара обратилась с жалобами на бесплодие в течение 1,5 лет. Менструальный цикл регулярный, овуляторный, АМГ 4,2 нг/мл, ФСГ 6,2 МЕ/л, в каждом яичнике до 8 антральных фолликулов. Маточные трубы проходимы по данным ГСГ, сперма мужа фертильна. При УЗИ заподозрено наличие полипа эндометрия, проведена гистероскопия и раздельное диагностическое выскабливание, полип не обнаружен, гистологическое заключение – хронический эндометрит. Проведено эмпирическое противовоспалительное лечение в течение 2 мес. По данным УЗИ на 13-й день цикла: эндометрий трехслойный, толщиной 58 мм, в правом яичнике фолликул диаметром 19 мм. По месту жительства планируются повторные курсы противовоспалительной терапии.

Диагноз и тактика лечения вызывают сомнение. Причина бесплодия неясна.

Действительно, диагноз и тактика ведения не обоснованы. Нужно провести исследование инфекционного статуса партнеров, при отсутствии значимых инфекций лечение прекратить, ведь из 1,5 лет бесплодия пациенты лечились 6 мес. Если все в порядке, дать возможность забеременеть самостоятельно, контролировать овуляцию еще по крайней мере 6 мес.; если беременность не наступит, следует расценить эту ситуацию как бесплодие неясного генеза и выполнить ЭКО.

6. МУЖСКОЙ ФАКТОР БЕСПЛОДИЯ

В МКБ-10 эта патология кодируется как N97.4 «Женское бесплодие, связанное с мужскими факторами». Определить, что бесплодие связано с мужским фактором, с одной стороны, бывает достаточно легко, с другой – трудно. Легко в том случае, если это явные и тяжелые формы мужского бесплодия, такие как азооспермия, выраженная степень олигоастенотератозооспермии. Если же страдает один показатель спермограммы и эти изменения варьируют (например, астенозооспермия или тератозооспермия), то диагноз мужского бесплодия сомнителен. Такие ситуации рассматриваются в совокупности характеристик: возраст пациентов, длительность бесплодия, состояние репродуктивной системы супруги. Не вполне ясно значение определения фрагментации ДНК сперматозоида, MAR-теста (количественного анализа на антиспермальные антитела классов A и G). В области клинической андрологии много «белых пятен», нашей задачей является на примере присланных клинических случаев попытаться внести ясность в некоторые вопросы.

Задача 6.1

На прием к репродуктологу обратилась пациентка 33 лет с жалобами на отсутствие беременности в течение 5 лет регулярной половой жизни без предохранения. Беременностей в анамнезе не было. Менструальный цикл регулярный, гинекологический анамнез не отягощен. Кариотип 46,XX. По результатам гормонального исследования и УЗИ ОМТ: овариальный резерв выражен, без особенностей. Супругу 35 лет, по результатам спермограммы – азооспермия. Кариотип 46,XY.

Первичное бесплодие, мужской фактор. Показано использование спермы донора.

Диагноз верен, но прежде чем так категорично решать вопрос в пользу спермы донора, супругу надо пройти дообследование у уролога-андролога. Исследуются уровни гормонов, в том числе ингибина B, требуется выполнить физикальное исследование и УЗИ яичек, определить наличие делеции в локусе AZF (фактор азооспермии). Решается вопрос о типе азооспермии – обструктивная или необструктивная. Диагноз часто бывает затруднительным, прибегают к биопсии яичка с целью определения наличия/отсутствия сперматозоидов. При гипогонадотропном гипогонадизме показано проведение стимуляции сперматогенеза гонадотропинами. После полного обследования, обязательной консультации уролога-андролога нужно решать вопрос, как планировать беременность и есть ли шансы для получения собственных сперматозоидов.

Задача 6.2

На программу ВРТ обратилась пациентка 34 лет с диагнозом «вторичное бесплодие, мужской фактор». Жалобы на бесплодие в течение 4 лет во втором браке, гинекологический анамнез не отягощен, имеет двух здоровых детей от первого брака. В анамнезе 3 попытки ЭКО/ИКСИ, в результате которых было проведено 3 ПЭ в свежем цикле и 2 переноса в криопротоколе, беременность не наступила. Супругу 46 лет, по результатам спермограммы – олигоастенотератозооспермия, брак третий, детей нет.

Вторичное бесплодие, мужской фактор. Показано использование спермы донора.

Да, верно, это мужской фактор бесплодия. Но в первой попытке были получены эмбрионы хорошего морфологического качества. В спермограмме есть сперматозоиды. Может быть, обратиться к урологу-андрологу? Попробовать улучшить качество спермы? Выполнить новую программу с ПГТ-А? Варианты не исчерпаны. Тем более, мы видим, что семья воспитывает двух детей от первого брака супруги, и, наверное, они хотят иметь общего ребенка.

Задача 6.3

На прием к репродуктологу обратилась пациентка 30 лет с жалобами на отсутствие беременности в течение 3 лет регулярной половой жизни без контрацепции. Брак первый. По результатам обследования: АМГ 3,5 нг/мл, ФСГ 6,7 МЕ/л. ГСГ: маточные трубы проходимы с обеих сторон. Супругу 30 лет, по результатам спермограммы – нормозооспермия, MAR-тест 58%.

Первичное бесплодие, мужской фактор. Показано достижение беременности методом ЭКО.

Не торопитесь, ведь кроме MAR-теста 58% в одной спермограмме, других данных за мужское бесплодие фактически нет, хотя бесплодие достаточно длительное – 3 года. Может быть, попробовать на первом этапе выполнить инсеминацию, отмыть сперму и оценить ее качество. Если это не получится и сперма окажется неудовлетворительной, тогда, действительно, показано ЭКО с диагнозом «первичное бесплодие, мужской фактор, иммунологический».

Задача 6.4

В отделение ВРТ обратилась пациентка в возрасте 38 лет с диагнозом «вторичное бесплодие, трубно-перитонеальный фактор, мужской фактор, старший репродуктивный возраст». В анамнезе несколько программ ВРТ (2 ПЭ в свежем цикле и 3 криопротокола) без эффекта. Гормоны крови: АМГ 1,1 нг/мл, ФСГ 7,4 МЕ/л. Менструальный цикл регулярный. Супругу 37 лет, по результатам спермограммы – тератозооспермия.

Вторичное бесплодие сочетанного генеза: трубно-перитонеальный фактор, мужской фактор, старший репродуктивный возраст, снижение овариального резерва. Продолжать попытки ЭКО.

Безусловно, учитывая старший репродуктивный возраст женщины и трубно-перитонеальный фактор бесплодия, показано продолжить лечение методом ЭКО. Однако наличие тератозооспермии как единственного показателя в спермограмме не дает возможность диагностировать мужское бесплодие. Целесообразно провести повторную консультацию уролога-андролога на основании расширенной спермограммы. При повторной попытке ЭКО следует обсудить вопрос о проведении ПГТ-А.

Задача 6.5

В результате обследования (согласно Приказу МЗ РФ №803н) супружеской пары 34 лет с вторичным бесплодием в течение 1 года у супруга выявлена олигозооспермия, подвижность сперматозоидов в норме, их морфологические изменения отсутствуют. По данным обследования супруги отклонений нет. У пары есть 1 общий ребенок, здоров.

Вторичное бесплодие, мужской фактор. Показано достижение беременности методом ЭКО.

Я бы не спешил с таким решением. Беременность не наступает в течение 12 мес., есть общий ребенок, выявлена олигозооспермия при всех других нормальных показателях. Нужна развернутая спермограмма, определенная не менее 2 раз. Кроме того, нужны сведения о супруге: масса тела, образ жизни, стрессы, вредные привычки, т.е. необходима консультация уролога-андролога, заключение специалиста, обоснованное лечение. У этой пары все может быть нормально и наступит самостоятельная беременность, шансы для этого есть.

Задача 6.6

Пациентка 24 лет обратилась к репродуктологу по поводу отсутствия беременности в течение 2,5 лет регулярной половой жизни без контрацепции. Менструации с 11 лет, нерегулярные, через 28–60 дней, по 4–5 дней, умеренные, безболезненные. Брак второй, детей нет. У гинеколога не наблюдается, при задержках самостоятельно принимает дидрогестерон. При объективном осмотре выявлен избыточный рост волос на туловище, ИМТ 42, отложение подкожного жира по андроидному типу. Спермограмма супруга: тератозооспермия (2% нормальных форм), фрагментация ДНК сперматозоидов 20%.

Первичное бесплодие: эндокринный фактор, мужской фактор. Необходимо дообследование супруги.

В этом случае явно не мужское бесплодие. Судя по представленным неполным данным, это СПКЯ, олигоменорея, ановуляция, выраженное ожирение, гиперандрогения. Эта молодая женщина нуждается в тщательном дообследовании и лечении. Нужно определить уровни всех гормонов, включая пролактин и андрогены, выполнить подробное УЗИ яичников, определить инсулинорезистентность. Получив полные данные, начать лечение со снижения массы тела, коррекции метаболических и эндокринных нарушений, т.е. вести пациентку как СПКЯ, фенотип А. Мы столкнулись с тяжелыми эндокринно-метаболическими нарушениями. Вопрос о способе достижения беременности может ставиться только после не менее чем 6 мес. лечения. Мужской фактор в этом случае не имеет решающего значения; когда будет планироваться беременность (стимуляция яичников для естественного зачатия или ЭКО), следует еще раз оценить спермограмму супруга.

Задача 6.7

Больная Д. 35 лет обратилась к гинекологу по поводу отсутствия беременности в течение 12 мес. регулярной половой жизни без контрацепции. Менструации с 12 лет, регулярные, через 28 дней, по 4 дня, умеренные,

безболезненные. Брак первый, до этого в течение 7 лет половая жизнь нерегулярная, от беременности предохранялась презервативом. Регулярно наблюдается у гинеколога, считает себя здоровой. У мужа брак третий, детей ни в одном браке не было.

Что здесь можно сказать? Данных ведь никаких нет!

Действительно, крайне небрежно представлен случай. Первое, что надо сделать, это сдать сперму на анализ и исходить из полученных данных. Если есть нарушения в спермограмме, то в зависимости от их характера может быть необходима консультация уролога-андролога, полное обследование мужчины и решение вопроса о том, как получить сперматозоиды и провести оплодотворение в программе ЭКО. Если вдруг обнаружится нормозооспермия и наши подозрения на мужское бесплодие не подтвердятся, надо будет дообследовать пациентку. Гормоны, УЗИ, проходимость маточных труб. Тогда возможно поставить диагноз – мужской фактор, женский, сочетанный или бесплодие неясного генеза. Видите, в этом случае все надо начинать сначала и действовать согласно клиническим рекомендациям.

Задача 6.8

На прием к репродуктологу обратилась пациентка с жалобами на отсутствие беременности в течение 2 лет. В анамнезе 4 неразвивающиеся беременности, цитогенетическое исследование не проводилось. Кариотипы супругов: 46,XX, 46,XY. ГСГ: проходимость маточных труб сохранена. Гормоны крови: АМГ 1,1 нг/мл, ФСГ 6,8 МЕ/л. В анамнезе гистероскопия, диагностическое выскабливание эндометрия, гистерорезектоскопия, миомэктомия. Лапароскопия, миомэктомия без вскрытия полости матки. Коагуляция и иссечение очагов эндометриоза. Была проведена 1 программа ЭКО/ИКСИ с антГнРГ, получено 6 ооцитов, перенос 1 эмбриона, без эффекта. Спермограмма мужа: тератозооспермия, варикоцеле одностороннее.

Вторичное бесплодие сочетанного генеза, невынашивание беременности. Показано проведение программы ЭКО.

В плане тактики достижения беременности, скорее всего, вы правы. Но давайте подумаем, что является ведущим фактором инфертильности. Во-первых, не указан возраст пациентов, особенно важен возраст женщины. Мы видим явное снижение овариального резерва, о чем свидетельствуют уровень АМГ и результаты предыдущей попытки ЭКО. В анамнезе у женщины 4 неразвивающиеся беременности и оперативное лечение по поводу миомы матки. Не приведены результаты УЗИ ОМТ, они здесь необходимы. Исходя из имеющихся данных, причина, в первую очередь, – это состояние репродуктивной системы пациентки. В этом случае надо выполнить программу ЭКО, попытаться получить бластоцисты и провести ПГТ-А, если это будет возможно сделать.

Задача 6.9

В отделение ВРТ обратилась пациентка 29 лет с жалобами на отсутствие беременности в течение 5 лет регулярной половой жизни без контрацепции. Из анамнеза: беременностей и программ ЭКО не было. Проведено полное клинико-лабораторное обследование: по данным ГСГ маточные трубы проходимы, по результатам спермограммы мужа – азооспермия. Проведена консультация андролога: необструктивная азооспермия. По данным гормонального исследования: АМГ 13,2 нг/мл, ФСГ 7,2 МЕ/л.

Первичное бесплодие, мужской фактор. Консультация уролога-андролога, биопсия яичка, при получении сперматозоидов – проведение программы ЭКО, при неполучении – использование спермы донора.

Принципиально вы правы. Хотелось бы иметь больше информации по поводу мужчины: уровни гормонов, кариотип, данные осмотра. Необструктивная азооспермия – серьезный диагноз, предварительное обследование может дать информацию о возможности получения тестикулярных сперматозоидов. А если это гипогонадотропный гипогонадизм? Тогда надо проводить стимуляцию сперматогенеза. Если это синдром Клайнфелтера, то каковы перспективы получения сперматозоидов из яичка? Многие вопросы, касаемые обследования мужчины, не решены. А вы не обратили внимание на очень высокий уровень АМГ у пациентки? Нужно уточнить характер менструаций и выполнить УЗИ яичников.

Задача 6.10

К врачу-репродуктологу обратилась пациентка 32 лет с жалобами на отсутствие беременности в течение 5 лет регулярной половой жизни без контрацепции. По данным спермограммы мужа – азооспермия. Проведена TESE (пункция яичка), выполнена криоконсервация единичных сперматозоидов. В 2018 г. – первая попытка ЭКО/ИКСИ (Гонал-Ф, Цетротид, ХГЧ), получены 8 ооцитов, перенос 2 эмбрионов, без эффекта. В 2019 г. – вторая попытка ЭКО/ИКСИ (Менопур, Цетротид, ХГЧ), получены 8 ооцитов, ПЭ не выполнен из-за тонкого эндометрия (менее 5 мм), криоконсервация 1 эмбриона; в 2019 г. – криопротокол с использованием ЗГТ, перенос 1 эмбриона, без эффекта. В 2020 г. – третья попытка ЭКО/ИКСИ и ПЭ (Гонал-Ф, Менопур, Цетротид, ХГЧ), получены 9 ооцитов, перенос 1 эмбриона, без эффекта. В 2021 г. – четвертая программа ЭКО/ИКСИ и ПЭ (Перговерис, Цетротид, ХГЧ), получены 7 ооцитов, оплодотворение донорской спермой, без эффекта.

По данным УЗИ ОМТ: тератома левого яичника малых размеров диаметром 1,2 см. Супружеская пара планирует проведение программы ЭКО. Гормоны крови: АМГ 1,1 нг/мл, ФСГ 7,8 МЕ/л.

Первичное бесплодие, мужской фактор. Показано проведение программы ЭКО с использованием спермы донора.

Вынужден согласиться с вами, тем более что супруги, по всей видимости, готовы к такому решению. Хочу обратить внимание на то, что хотя женщина достаточно молодая, овариальный резерв снижен, ответ яичников на гонадотропную стимуляцию субоптимальный, диагностируется небольшое образование в левом яичнике, предположительно тератома. Операция сейчас не показана, это еще больше снизит параметры резерва.

В последние годы увеличивается число женщин, обращающихся для реализации репродуктивной функции по так называемым *социальным показаниям*. Нет полового партнера, и женщина, к сожалению, вынуждена использовать сперму анонимного донора. В этих случаях используют не вполне узаконенный термин «мужское бесплодие, социальное». Казалось бы, если женщина здорова, то можно просто использовать инсеминацию спермой донора в период овуляции, но в действительности оказывается, это не всегда является эффективным методом достижения беременности. Ведь по понятным причинам на такой шаг женщина решается уже в более позднем возрасте, когда, по ее мнению, нет других вариантов родить ребенка. Рассмотрим несколько клинических примеров.

Задача 6.11

К гинекологу обратилась пациентка 37 лет. Одинокая, планирует беременность с использованием спермы донора. Менструальный цикл регулярный, овуляция происходит. Гормоны крови: АМГ 1,6 нг/мл, ФСГ 8,2 МЕ/л. ГСГ: маточные трубы проходимы с обеих сторон. Беременностей не было.

Первичное бесплодие, мужской фактор, социальный. Показано проведение инсеминации спермой анонимного донора.

Вы правы. Но обратите внимание, что пациентке 37 лет, это старший репродуктивный возраст. Овариальный резерв сохранен, но не высокий. Здесь надо подумать и обсудить этот вопрос с пациенткой, в течение какого периода времени вы будете проводить инсеминацию – 2 или 4 попытки? Если беременность не наступит, надо выполнить ЭКО. Шансы на беременность при этом выше. Если же женщина сразу будет настаивать на проведении программы ЭКО, думаю, не надо ей в этом препятствовать. Ведь в этом случае эффективность инсеминации будет составлять 12–15% на попытку, эффективность ЭКО – 30–35%, а кумулятивная эффективность ЭКО при наличии оставшихся криоконсервированных эмбрионов приблизится к 60%.

Задача 6.12

В отделение ВРТ обратился одинокий мужчина 46 лет. Детей нет. По результатам спермограммы – тератозооспермия. Планирует проведение программы ВРТ и суррогатного материнства.

Тут я не знаю, что сказать!

По существующим у нас законам и нормативным документам одинокий мужчина не имеет права проводить программы ЭКО с использованием ооцитов донора и суррогатной матери. Мы должны отказать этому мужчине.

Задача 6.13

Обратилась супружеская пара, женщине 24 года, супругу 26 лет. Женщина здорова, менструации регулярные, через 30 дней. УЗИ: в каждом яичнике по 9–11 антральных фолликулов; гормоны крови: АМГ 3,2 нг/мл, ФСГ 4,0 МЕ/л; маточные трубы проходимы. У супруга диагностирован синдром Клайнфелтера, гипергонадотропный гипогонадизм, азооспермия. Супруги ставят вопрос об использовании методов ВРТ со спермой не анонимного донора, родственника мужа.

Первичное бесплодие, мужской фактор. Возможно проведение ВМИ. Но я не знаю, можно ли использовать сперму не анонимного донора.

Этот случай не относится к социальным показаниям. Показания чисто медицинские – тяжелая форма мужского бесплодия. Что касается не анонимного донора, то пациенты могут воспользоваться таким вариантом лечения. Необходимо провести полное обследование донора, убедиться в его здоровье и фертильности спермы и подписать все необходимые документы. Если же у донора показатели спермы будут недостаточными для проведения ВМИ, а пациенты будут настаивать на использовании именно этой спермы, то надо делать ЭКО.

Задача 6.14

Обратилась женщина 42 лет, беременностей не было, половой жизнью не живет. Хочет провести инсеминацию спермой донора для достижения беременности. Менструации через 24–25 дней, менструальный цикл укоротился. По данным УЗИ: миомы матки мелких размеров, не деформирующие полость, аденомиоз. В правом яичнике 3 фолликула, в левом – 2. АМГ 0,6 нг/мл, ФСГ 10,8 МЕ/л.

Первичное бесплодие, мужской фактор, социальный. Показано использование спермы анонимного донора для ВМИ.

Не так все просто в этом случае. Поздний репродуктивный возраст, выраженное снижение овариального резерва делают практически бесперспективными шансы на беременность при проведении ВМИ. Да и в программе ЭКО эти шансы невелики. Если женщина настаивает на попытках достижения беременности, надо делать ЭКО, предварительно разъяснив пациентке ее ситуацию.

7. ЭКСТРАКОРПОРАЛЬНОЕ ОПЛОДОТВОРЕНИЕ ПО ГЕНЕТИЧЕСКИМ ПОКАЗАНИЯМ С ПРЕИМПЛАНТАЦИОННЫМ ГЕНЕТИЧЕСКИМ ТЕСТИРОВАНИЕМ ЭМБРИОНОВ

В 2020 г. в Приказ МЗ РФ №803н «О порядке использования вспомогательных репродуктивных технологий, противопоказаниях и ограничениях к их применению» (от 31.07.2020) было внесено дополнение о том, что в рамках ОМС программа ЭКО может быть проведена по генетическим показаниям, вне статуса бесплодия, если пациенты нуждаются в проведении ПГТ эмбрионов.

К генетическим показаниям вне статуса бесплодия можно отнести рождение в семье ребенка с генетическим заболеванием, наличие хромосомных нарушений в кариотипе одного или обоих супругов, более 2 неразвивающихся беременностей с хромосомными аномалиями абортусов, близкородственные браки, генетически обусловленные соматические заболевания у одного или обоих супругов. Естественно, необходимость проведения программы ЭКО определяется после консультации клинического генетика, который проводит дообследование пациентов, определяет тип генетических нарушений и способы молекулярно-генетического тестирования: ПГТ-А – тесты, направленные на диагностику анеуплоидий; ПГТ-М – диагностика моногенных заболеваний; ПГТ-СП – диагностика структурных хромосомных перестроек. Пациенты, имеющие аномалии кариотипа, могут быть бесплодными и иметь определенные фенотипические стигмы дизэмбриогенеза, но это могут быть и вполне здоровые, фертильные люди с гетерозиготным носительством определенных мутаций. В этих случаях причиной обращения для генетического консультирования является рождение больного ребенка или же множественные случаи потери беременности.

К сожалению, несмотря на то что проведение ПГТ предотвращает рождение больных детей и, соответственно, способствует рождению здоровых, генетическое обследование пациентов и ПГТ пока не квотируются в рамках ОМС, и пациенты вынуждены самостоятельно оплачивать диагностику.

Задача 7.1

Из женской консультации на прием к репродуктологу направлена пациентка с жалобами на привычное невынашивание беременности. Пациентке 26 лет, в анамнезе 3 неразвивающихся беременности на сроке 6–7 нед. По результатам гормонального обследования отклонений не выявлено. Супругу 30 лет, не обследован, пациентке приходится двоюродным братом.

Привычное невынашивание беременности. Родственный брак. Показано достижение беременности методом ЭКО с ПГТ.

Принципиально это так, но пациенты – относительно близкие родственники. Необходима консультация клинического генетика, дообследование, исследование не только кариотипа, но и фенотипов пациентов по системе HLA. Одно только проведение ПГТ может не решить всех проблем пациентов.

Задача 7.2

Пациентка 33 лет обратилась на прием к репродуктологу после консультации генетика. Из анамнеза известно, что первый ребенок страдает муковисцидозом. Гормоны крови: ФСГ 5,3 МЕ/л, ЛГ 4,1 МЕ/л, АМГ 2,9 нг/мл. По результатам УЗИ ОМТ на 5-й день цикла: овариальный резерв выражен, без особенностей, М-эхо 4 мм. Спермограмма супруга: нормозооспермия. По результатам дообследования у обоих родителей выявлена гетерозиготная мутация в гене *CFTR*.

Показано проведение программы ЭКО с ПГТ эмбрионов на ген муковисцидоза.

Да, все верно. Этот случай имеет однозначное решение.

Задача 7.3

На прием к репродуктологу обратилась супружеская пара с жалобами на отсутствие беременности в течение 1 года регулярной половой жизни без контрацепции. Пациентке 23 года, гинекологический анамнез не отягощен. АМГ 4,6 нг/мл, ФСГ 6 МЕ/л, по результатам УЗИ ОМТ овариальный резерв выражен, без особенностей. Супругу 24 года; со слов пациента, в возрасте 18 лет проходил обследование в клинике ВРТ, где была криоконсервирована сперма. По результатам спермограммы – азооспермия, кариотип 47,XXY.

Бесплодие первичное, мужской фактор. Показано достижение беременности методом ЭКО с ПГТ.

Этот случай не вполне понятен. У мужчины синдром Клайнфелтера. Есть указания на предварительную криоконсервацию спермы. Неясно, проводилась ли биопсия яичка или же консервированы сперматозоиды, полученные из эякулята. Необходимо получить полную информацию о том, каково качество криоконсервированного материала. Также необходима консультация генетика, уролога-андролога. Если действительно криоконсервированный материал достаточен для оплодотворения, надо проводить программу ЭКО с ПГТ.

Задача 7.4

Обратилась пациентка К. 30 лет. Рост 136 см, масса тела 46 кг. Перенесенные заболевания: ветряная оспа. В роддоме на 3-и сутки жизни был диагностирован перелом бедренной кости (позднее, в 23 года, установлен диагноз несовершенного остеогенеза). В 1994 г. – перелом правой бедренной кости, в 1999 г. – перелом костей правой голени, с 2000 г. – сколиоз поясничного отдела позвоночника, 2001 г. – перелом локтевого отростка. С 2012 г. наблюдается в ЦИТО с диагнозом «несовершенный остеогенез, вторичный остеопороз», принимает Остеогенон, альфакальцидол (Альфа Д3). По заключению ортопеда (НМИЦ травматологии и ортопедии им. Н.Н.Приорова) от 25.07.2022, противопоказаний к беременности с применением ВРТ, вынашиванию ребенка со стороны ортопедического статуса нет. Перенесенные операции: в 2002 г. – оперативное лечение перелома левого локтевого сустава (установка штифта). Семейный анамнез: рост матери 155 см, роды самостоятельные в 34 года; рост отца 160 см (межпозвонковая грыжа, некроз тазобедренного сустава, нефрэктомия [мочекаменная болезнь, пиелонефрит]; наблюдается также у стоматолога). Сводному брату 40 лет, здоров, не женат, детей не имеет. Отец армянин, мать русская. Аллергологический анамнез: аллергических реакций не отмечается. Гемотрансфузионный анамнез: отрицает. Вредные привычки: отрицает.

Показано проведение программы ЭКО с ПГТ.

По генетическому статусу несовершенный остеогенез является сложным заболеванием. Выделяют следующие типы заболевания:

- I тип наследуется аутосомно-доминантным путем, имеет легкое или среднетяжелое течение. Характерны переломы умеренной тяжести, остеопороз, голубые склеры; при наличии несовершенного дентиногенеза отмечается подтип IA, без него – подтип IB;
- II тип предполагает аутосомно-рецессивное наследование, тяжелую перинатально-летальную форму. Оссификация черепа отсутствует, ребра имеют четкообразную форму, длинные трубчатые кости деформированы, емкость груд-

ной клетки уменьшена. Множественные переломы костей возникают внутриутробно;

- III тип наследуется аутосомно-рецессивным путем, протекает с тяжелой прогрессирующей деформацией костей, несовершенным дентиногенезом, переломами, развивающимися в первый год жизни;
- IV тип наследуется аутосомно-доминантным путем. Характеризуется маленьким ростом, деформацией скелета, часто переломами костей, несовершенным дентиногенезом, нормальными склерами.

Для того чтобы выделить мутацию в каком-то гене, необходимо провести сложные генетические исследования пациентки и ее ближайших родственников, но и это не гарантирует того, что мутация будет найдена и можно будет провести ПГТ эмбрионов.

Задача 7.5

В отделение ВРТ обратились мужчина (40 лет) и женщина (40 лет) с жалобами на отсутствие беременности в течение 8 лет. В анамнезе 4 неудачные попытки ЭКО. Проведено медико-генетическое консультирование пациентов, у мужчины выявлен кариотип 47,XXY, у женщины – 46,XX. В эякуляте супруга единичные, слабоподвижные сперматозоиды.

Бесплодие первичное, мужской фактор. Показано проведение программы ЭКО с ПГТ-А.

У мужчины синдром Клайнфелтера, единичные, слабоподвижные сперматозоиды в эякуляте, уже были 4 неудачные попытки ЭКО. Неизвестно, какого качества эмбрионы были получены, это следует уточнить. Если пациенты настаивают на оплодотворении спермой супруга, необходима консультация уролога-андролога. Возможно, что сперматозоиды, полученные при биопсии яичка, будут лучшего качества, и, конечно, надо проводить ПГТ-А, если будут эмбрионы, пригодные для биопсии.

Задача 7.6

В отделение ВРТ обратилась супружеская пара с жалобами на бесплодие. У мужчины обнаружена аномалия кариотипа 48,XXXY, единичные сперматозоиды в эякуляте.

Бесплодие первичное, мужской фактор. Показано проведение ЭКО с ПГТ-А.

И в этом случае у мужчины синдром Клайнфелтера. Конечно, показано ЭКО с ПГТ-А, но в эякуляте единичные сперматозоиды, скорее всего неподвижные. Будет ли оплодотворение и будут ли бластоцисты, пригодные для биопсии? На эти вопросы ответа пока нет. Нужно проконсультировать пациента с андрологом и тщательно исследовать сперму. Если есть единичные сперматозоиды, возможно, стоит использовать методику предварительной криоконсервации единичных сперматозоидов.

Задача 7.7

В отделение ВРТ обратились супружеская пара с жалобами на бесплодие в течение 10 лет. У женщины после медико-генетического консультирования и выполнения кариотипирования обнаружена аномалия – 47,XXX, у мужчины концентрация сперматозоидов в эякуляте 8 млн/мл.

Бесплодие первичное, сочетанного генеза. Показано достижение беременности методом ЭКО с ПГТ-А.

Это интересный случай. У пациентки дополнительная Х-хромосома. Такие женщины фенотипически нормальные, высокие, красивые и могут быть фертильными. Есть определенная склонность к рождению детей с пороками развития, поэтому, конечно, надо делать ЭКО с ПГТ-А, но, возможно, причиной бесплодия в этом случае является мужской фактор.

Задача 7.8

В отделение ВРТ обратились супружеская пара с жалобами на бесплодие. У женщины в анамнезе 3 неразвивающиеся беременности после ЭКО, кариотипирование абортусов выявило трисомии по 18, 16 и 21-й хромосомам. Кариотипирование супругов: норма. У мужчины концентрация сперматозоидов 5 млн/мл, морфология 0%, подвижность PR 44%.

Бесплодие вторичное, невынашивание беременности, мужской фактор. Показано достижение беременности методом ЭКО с ПГТ-А.

Согласен с вами, это верная тактика.

Задача 7.9

На прием к репродуктологу обратилась супружеская пара с жалобами на отсутствие беременности в течение 2 лет регулярной половой жизни. Супруге 28 лет, беременностей не было, соматически здорова, общих и гинекологических операций в анамнезе нет, наследственность не отягощена. ГСГ: маточные трубы проходимы. Супругу 28 лет, детей нет, соматически здоров. Спермограмма: олигозооспермия, MAR-тест 20%.

Бесплодие первичное, мужской фактор. Показано достижение беременности методом ЭКО с ПГТ-А.

Не хватает данных для постановки точного диагноза, нужна развернутая спермограмма, заключение андролога. Скорее всего, бесплодие обусловлено мужским фактором. Но нужно ли при умеренной патозооспермии делать ПГТ? Думаю, что нет.

Есть еще заключение генетического исследования супруга: нормальный мужской кариотип 46,XY, два варианта нормального полиморфизма хромосом: локализация гетерохроматина в коротком плече хромосомы 9 (9ph), увеличение гетерохроматина в длинном плече хромосомы 16 (16qh).

Да, тогда действительно в этом случае я бы порекомендовал проведение ПГТ-А, поскольку у мужчины с патозооспермией выявлены особенности кариотипа, которые расценены как вариант нормы, хотя это утверждение оспаривается некоторыми специалистами.

Задача 7.10

Пациентка К. 35 лет обратилась с жалобами на отсутствие беременности в течение 7 лет регулярной половой жизни. Обследована согласно Приказу МЗ РФ №803н. По данным УЗИ ОМТ и гормонального исследования – без патологии. Общих и гинекологических операций не было. Наследственность не отягощена. ГСГ: маточные трубы проходимы. Спермограмма супруга: нормозооспермия. Кариотип пациентки 45,XX, носительство робертсоновской транслокации. Кариотип супруга 46,XY. Заключение генетика: в связи с высоким риском хромосомной аномалии плода рекомендуется преимплантационное обследование (ПГТ-А; ПГТ-СП). Проведено 4 программы ЭКО с ПГТ-А, создан банк из 5 эуплоидных эмбрионов. Однако при проведении 5 программ ЭКО в криоцикле беременности не наступило.

Бесплодие первичное, генетическое. Учитывая неэффективные попытки ЭКО, показано использование ооцитов донора.

У пациентки мозаичная форма синдрома Шерешевского–Тернера. Как мы видим, удалось получить эуплоидные эмбрионы, но беременность не наступила. Пациенты могут продолжать попытки, это их право, или же прибегнуть к ооцитам донора. Что касается 5 неудачных переносов эуплоидных эмбрионов, однозначно определить их причину сложно. Тестированные эмбрионы не гарантируют наступление беременности, нужно также оценить состояние эндометрия.

Задача 7.11

В отделение ВРТ обратилась пациентка 35 лет с жалобами на отсутствие беременности в течение 5 лет регулярной половой жизни без контрацепции. Брак первый. В анамнезе 2 программы ЭКО/ИКСИ и ПЭ. Беременность наступила оба раза после ПЭ, прерывание беременности на 7–8-й неделе гестации. По данным цитогенетического исследования: трисомия по 21-й хромосоме. По результатам обследования: АМГ 2,2 нг/л, ФСГ 7,5 МЕ/л. Супругу 37 лет, по результатам спермограммы – нормозооспермия. По данным ГСГ: маточные трубы проходимы.

Бесплодие первичное, невынашивание беременности. Показано проведение ЭКО с ПГТ.

Принципиально вы правы. Но какова причина бесплодия? Из представленных данных неясно. Хорошо бы получить результаты оценки состояния овариального резерва пациентки и кариотипы супругов.

Задача 7.12

В семье у молодых супругов (жене 25 лет, мужу 28 лет) родился первый ребенок, у которого диагностирована гемофилия. От беременности предохраняются. Генетическое исследование выявило у супруги гетерозиготное носительство гена гемофилии. Муж здоров.

Нужно проводить программу ЭКО с ПГТ-М.

Вы правы. Нужно делать ЭКО с ПГТ-М. Девочка может быть носительницей мутации, а мальчик болен. Известная история царских семей.

Задача 7.13

Пациенты обратились с жалобой на отсутствие беременности в течение 5 лет регулярной половой жизни. Пациентке 37 лет, ее супругу 40 лет. Обследованы, причина бесплодия не установлена. Менструации регулярные, ФСГ 7,3 МЕ/л, АМГ 2,1 нг/мл, маточные трубы проходимы; сперма мужа фертильна. Диагноз: бесплодие неясного генеза. При генетическом обследовании и цитогенетическом анализе кариотипа у пациентки выявлено редкое сочетание нарушений в кариотипе в виде инсерции и инверсии одновременно: 46,XX, ins(13.4)(g3g4,p14p15), inv(4)(p14q12). Какова тактика ведения?

Показано проведение программы ЭКО с ПГТ.

Да, это так, но это очень редкая патология. Здесь надо перед секвенированием проводить полногеномную амплификацию ДНК клеток трофэктодермы, т.е. применять ПГТ-А и ПГТ-СП. Это можно будет провести только в высококвалифицированном учреждении с мощной генетической лабораторией.

Задача 7.14

В отделение ВРТ обратилась супружеская пара в позднем репродуктивном возрасте: пациентке 45 лет, ее супругу 49 лет. Менструации через 24–25 дней, ФСГ 11,3 МЕ/л, АМГ 0,6 нг/мл. У мужа астенозооспермия. Настаивают на проведении программы ЭКО с ПГТ эмбриона. Проведена программа ЭКО, получена одна бластоциста, пригодная для биопсии. Результаты молекулярно-генетического обследования: кариотип эмбриона мозаичный по 20-й хромосоме – seq(1-22)x2(XY)x1(mosaic(20). Можно ли переносить мозаичный эмбрион?

Конечно, нельзя. Надо использовать ооциты донора.

Давайте рассмотрим эту ситуацию. Действительно, принципиально ситуация у этой супружеской пары неблагоприятная для достижения беременности с использованием ооцита супруги вследствие возраста, резкого снижения овариального резерва, малого количества и низкого качества репродуктивного материала. Проведенная программа подтверждает указанные факты, получен один мозаичный эмбрион. Стоит ли его переносить? Этот вопрос следует отнести к решению пациентов. Скорее всего, других эмбрионов у них уже не будет. По заключению международных генетических организаций, эмбрион, мозаичный по 20-й хромосоме, перенести можно, но в случае наступления беременности обязательна инвазивная пренатальная диагностика. Если пациенты понимают все риски и настаивают на переносе мозаичного эмбриона,

то после подписания ими соответствующих информированных согласий эмбрион можно перенести, нормальная беременность в этом случае не исключена, хотя шансы для ее наступления крайне низкие.

8. ВСПОМОГАТЕЛЬНЫЕ РЕПРОДУКТИВНЫЕ ТЕХНОЛОГИИ У ВИЧ-ИНФИЦИРОВАННЫХ ПАЦИЕНТОВ

Коллеги прислали нам несколько задач, касающихся особенностей репродуктивной функции и тактики достижения беременности у ВИЧ-инфицированных пациентов. Казалось бы, эта тема достаточно представлена в нормативных документах, Приказе МЗ РФ №803н и клинических рекомендациях, тем не менее вопросы остаются. Главными положениями нормативных документов является то, что ВИЧ-инфекция не является противопоказанием к оказанию медицинской помощи с использованием ВРТ, вместе с тем необходимо иметь заключение из центра профилактики и борьбы со СПИДом о стадии заболевания, вирусной нагрузке, получаемой антиретровирусной терапии (АРВТ), что дает возможность проводить программы, направленные на реализацию репродуктивной функции. Пациенты могут быть фертильны, но предохраняться при половой жизни вследствие наличия инфекции у одного из них (дискордантные пары), а также может отмечаться бесплодие у пар, когда инфицированы оба партнера (конкордантные пары). Различные формы нарушения репродуктивной функции и снижения качества гамет и эмбрионов могут иметь место как у конкордантных, так и у дискордантных пар вследствие наличия как самой инфекции, так и использования АРВТ, оказывающей, по всей видимости, гонадотоксическое действие. Вместе с тем овариальную стимуляцию целесообразно проводить пациентке на фоне АРВТ независимо от наличия/отсутствия показаний к ее использованию.

Детальные инструкции по тактике проведения программ ВРТ у ВИЧ-инфицированных пациентов представлены в соответствующих документах и публикациях, в том числе оценивающих особенности фолликуло-, оо- и эмбриогенеза у этого контингента больных.

Задача 8.1

К гинекологу обратилась пациентка 34 лет для подбора метода контрацепции и рекомендаций по дальнейшему планированию беременности. В анамнезе первая беременность закончилась искусственным абортом без осложнений, вторая – срочными родами без осложнений. Менструации

регулярные, обильные, болезненные. По данным УЗИ ОМТ: признаки аденомиоза. В течение 8 лет принимает АРВТ в связи с ВИЧ-инфекцией. Вирусная нагрузка в крови неопределяемая. ВИЧ-статус супруга отрицательный. В настоящее время пара не планирует беременность.

Но эта пациентка не ставит вопрос о беременности, речь идет о методах контрацепции. Пусть контролирует овуляцию и использует презерватив.

Действительно, судя по всему, сейчас вопрос о беременности не стоит, но женщина планирует беременность в будущем, поэтому нужно оценить состояние ее овариального резерва, уровень АМГ, количество антральных фолликулов. Это необходимо для того, чтобы определить дальнейшие перспективы пациентки. Кроме того, женщина жалуется на обильные, болезненные менструации, диагностирован аденомиоз. В плане инфекционного статуса следует использовать презерватив, так как партнер ВИЧ-негативный, но я бы посоветовал помимо барьерного метода с лечебной целью использовать внутриматочную систему «Мирена».

Задача 8.2

К гинекологу обратилась пациентка 28 лет для подбора метода контрацепции. Менструальный цикл не нарушен, беременностей не было. Супруг в течение 10 лет наблюдается в СПИД-центре с диагнозом «ВИЧ-инфекция, стадия 4А, ремиссия». Принимает АРВТ в течение 10 лет, вирусная нагрузка неопределяемая. В настоящее время пара не планирует беременность.

Использовать презерватив при половой жизни.

Целесообразно применение гормональных пероральных контрацептивов в сочетании с барьерными методами (презерватив) контрацепции. Следует настоятельно рекомендовать более раннюю реализацию репродуктивной функции.

Задача 8.3

К гинекологу обратилась пациентка 34 лет для рекомендаций по реализации репродуктивной функции в связи с впервые выявленной при медицинском осмотре ВИЧ-инфекцией. Менструальный цикл не нарушен, беременностей не было. В настоящее время половой жизнью не живет, одинокая. В возрасте 28 лет выполнена лапароскопия, коагуляция очагов эндометриоза, цистэктомия слева, гистологическое исследование выявило эндометриоидную кисту яичника. Обследована: уровень ФСГ в сыворотке крови 12 МЕ/л, АМГ – 1,0 нг/мл; по данным УЗИ ОМТ в правом яичнике 7–8 антральных фолликулов, в левом фолликулов нет.

Пациентке требуется пройти обследование в СПИД-центре и начинать лечение ВИЧ-инфекции.

Да, но у этой пациентки уже снижен овариальный резерв. Я предлагаю такое решение: начать прием АРВТ и при достижении неопределяемой вирусной нагрузки в крови провести криоконсервацию ооцитов или же оплодотворение спермой донора и перенос/криоконсервацию эмбрионов.

Задача 8.4

На прием обратилась супружеская пара с жалобами на отсутствие беременности в течение 2 лет регулярной половой жизни без контрацепции. Возраст жены 38 лет, мужа – 41 год. Брак у обоих партнеров первый, беременность была одна – внематочная, была выполнена лапароскопическая тубэктомия. Супруга наблюдается в СПИД-центре с диагнозом «ВИЧ-инфекция, стадия 4А, ремиссия». Принимает АРВТ в течение 5 лет, вирусная нагрузка неопределяемая. ВИЧ-статус мужа отрицательный. При обследовании на 2-й день цикла: концентрация ФСГ 11,6 МЕ/л, АМГ 1,0 нг/мл. УЗИ ОМТ на 2-й день цикла: эндометрий 2 мм, в яичниках по 4–5 антральных фолликулов. Спермограмма: концентрация 15 млн/мл, а+в 30%, патологических форм 97%.

Нужно проводить программу ЭКО с целью достижения беременности.

Полностью с вами согласен. Возраст поздний репродуктивный, овариальный резерв снижен, других решений не может быть, только ЭКО.

Задача 8.5

Обратилась пациентка 28 лет с жалобами на отсутствие беременности после двусторонней тубэктомии в связи с гидросальпинксом. Замужем, в анамнезе 1 беременность до брака – искусственный аборт на сроке 6–7 нед. без осложнений. Наблюдается в СПИД-центре с диагнозом «ВИЧ-инфекция, стадия 3 субклиническая». АРВТ не получает, вирусная нагрузка в крови неопределяемая.

Проводить программу ЭКО.

Вы правы. Но помните, что сказано в приказе и клинических рекомендациях? Стимуляцию яичников в программе ЭКО надо проводить на фоне АРВТ, поэтому надо направить пациентку к инфекционисту для назначения терапии. После обследования и начала приема АРВТ проводить программу ЭКО.

Задача 8.6

На прием обратилась супружеская пара с жалобами на отсутствие беременности в течение 10 лет регулярной половой жизни без контрацепции. Возраст жены 40 лет, мужа – 44 года. Брак первый, беременностей не было. Супруга наблюдается в СПИД-центре с диагнозом «ВИЧ-инфекция, стадия 3 субклиническая», принимает АРВТ в течение 12 лет, вирусная нагрузка неопределяемая. ВИЧ-статус мужа отрицательный. При обследовании на 2-й день цикла: концентрации ФСГ 10,6 МЕ/л, АМГ 1,5 нг/мл; УЗИ ОМТ: эндометрий 3,5 мм, в яичниках по 3–4 антральных фолликула. Спермограмма: концентрация 34 млн/мл, а+в 32%, патологических форм 97%. В анамнезе 4 программы ЭКО. Первая: протокол с антГнРГ, получено 8 ооцитов, оплодотворение методом ЭКО, 4 зиготы, на 5-е сутки культивирования перенос бластоцисты 2ВС – беременность не наступила. Вторая программа ЭКО: длинный протокол, получено 8 ооцитов, оплодотворение методом ИКСИ, получено 7 зигот, перенос на 5-е сутки бластоцисты 2ВВ; эмбрионов, пригодных для криоконсервации, нет; беременность не наступила. Третья программа ЭКО: протокол с антГнРГ, получено 5 ооцитов, оплодотворение методом ИКСИ, 4 зиготы; эмбрионов, пригодных для переноса, нет. Четвертая программа ЭКО: протокол с антГнРГ, получено 6 ооцитов, оплодотворение методом ИКСИ, 6 зигот, на 5-е сутки культивирования перенос бластоцисты 3ВС; эмбрионов, пригодных для криоконсервации, нет; беременность не наступила.

Следует рекомендовать использование ооцитов донора?

Да, такое решение оправданно, исходя из анамнеза пациентов. Поздний возраст, множество неудачных попыток, плохое качество эмбрионов, длительный прием АРВТ. Следует обсудить с пациентами вопрос использования ооцитов донора. А что делать, если они не согласятся? Ведь ооциты получаем, оплодотворение происходит. Допустим, пациенты настаивают на проведении повторной попытки ЭКО. Что еще мы можем сделать? Можем попробовать перенести дробящий эмбрион на 2–3-и сутки культивирования, а если будет бластоциста, сделать ПГТ-А.

Задача 8.7

Конкордантная по ВИЧ-инфекции пара обратилась с жалобами на отсутствие беременности в течение 3 лет регулярной половой жизни без контрацепции. Возраст жены 32 года, мужа – 33 года. У супруги менструальный цикл регулярный, в анамнезе 1 беременность до брака, которая закончилась самопроизвольным поздним выкидышем в сроке 19–20 нед. Послеоперационный период осложнился обильным кровотечением и повторным выскабливанием полости матки. Супруга наблюдается в СПИД-центре с диагнозом «ВИЧ-инфекция, стадия 4Б вторичных заболеваний, ремиссия». Принимает АРВТ в течение 3 лет, вирусная нагрузка неопределяемая. Супруг состоит на учете в СПИД-центре с диагнозом «ВИЧ-инфекция, стадия 3 субклиническая», принимает АРВТ, вирусная нагрузка неопределяемая. При обследовании на 2-й день цикла: концентрация ФСГ 7,6 МЕ/л, АМГ 3,5 нг/мл; УЗИ ОМТ: эндометрий 2 мм, в яичниках по 10–12 антральных фолликулов. УЗИ на 21-й день цикла: М-эхо 4 мм, в яичниках 10–12 фолликулов и желтое тело. Спермограмма: концентрация 185 млн/мл, а+в 57%, патологических форм 96%. Проведена программа ЭКО в протоколе с антГнРГ, получено 25 ооцитов, криоконсервировано 6 бластоцист отличного качества на 5-е сутки культивирования. Выполнено 3 криопереноса без эффекта, эндометрий не более 5 мм в день назначения микронизированного прогестерона (Утрожестан).

Рекомендовать программу суррогатного материнства?

Каков же диагноз? Маточная форма бесплодия у конкордантной супружеской пары? Использование суррогатной матери могло бы быть хорошим выходом. Но согласится ли суррогатная мать вынашивать ребенка ВИЧ-инфицированной пары? Такую надо поискать. Будут ли пациенты иметь возможность использовать суррогатную мать? В этом случае необходимо провести программу, криоконсервировать эмбрионы и длительно заниматься подготовкой эндометрия.

Задача 8.8

К гинекологу обратилась пациентка 25 лет для определения тактики по достижению беременности, поскольку супруг ВИЧ-инфицирован и в течение 5 лет наблюдается в СПИД-центре с диагнозом «ВИЧ-инфекция, стадия 4А, ремиссия». Принимает АРВТ, вирусная нагрузка неопределяемая. У женщины менструальный цикл не нарушен, беременностей не было. Пара не обследована, при половой жизни используют презерватив для профилактики инфицирования супруги.

Следует рекомендовать обследование и ЭКО по эпидемиологическим показаниям.

Да, согласен, но также можно рассмотреть и вариант внутриматочной инсеминации обработанной спермой в течение 6–12 мес., если не будет выявлено других дефектов репродуктивной системы супругов. Нужно оценить спермограмму мужа и состояние овариального резерва женщины.

9. ПРЕДВАРИТЕЛЬНАЯ КРИОКОНСЕРВАЦИЯ РЕПРОДУКТИВНОГО МАТЕРИАЛА ПО МЕДИЦИНСКИМ И СОЦИАЛЬНЫМ ПОКАЗАНИЯМ

Предварительная криоконсервация репродуктивного материала женщины по медицинским и социальным показаниям – тема относительно новая. Развитие этого направления, несомненно, связано с появившимися возможностями сохранения репродуктивной функции и репродуктивного материала у молодых женщин, которым поставлен диагноз онкологического заболевания, имеющих хороший прогноз выживаемости и заинтересованных в отсроченном деторождении. В связи с этим значительная часть задач данного раздела посвящена именно проблеме реализации репродуктивной функции онкологических больных. Во многих случаях решения сложны для общей клинической практики, и определение тактики должно происходить в рамках междисциплинарного консилиума, когда мнение онкологов может быть решающим. Тем не менее мы решили продемонстрировать ряд клинических случаев, чтобы показать, какие задачи придется решать врачам в недалеком будущем.

Из других представленных задач очевидно, что предварительная криоконсервация репродуктивного материала – это не только и даже не столько проблема онкологических больных, но в большей степени это проблема общегинекологической практики. В целом ряде задач предлагается провести предварительный забор и криоконсервацию репродуктивного материала у женщин с предстоящими оперативными вмешательствами по поводу различных гинекологических заболеваний. Эта практика вполне оправданна, и число таких пациенток будет увеличиваться.

Криоконсервация по социальным показаниям для отсроченного деторождения – направление, которое, несомненно, будет развиваться. Причинами являются откладывание деторождения на поздний репродуктивный возраст и другие социальные катаклизмы, делающие необходимой криоконсервацию в первую очередь спермы молодых мужчин. Тем не менее наш опыт демонстрирует тот факт, что для предварительной криоконсервации ооцитов обращаются женщины уже в позднем репродуктивном возрасте, ближе к 40 годам, когда количество и качество ооцитов значительно снижается. Все перечисленное свидетельствует о недостаточной

информированности врачей и общества в целом о физиологии репродуктивной системы женщины.

Задача 9.1

Пациентка 38 лет обратилась в отделение ВРТ с целью сохранения репродуктивного материала. Одинокая. По результатам обследования: АМГ 1,1 нг/мл, ФСГ 7,8 МЕ/л, в каждом яичнике по 3–4 антральных фолликула. Беременность в настоящее время не планирует.

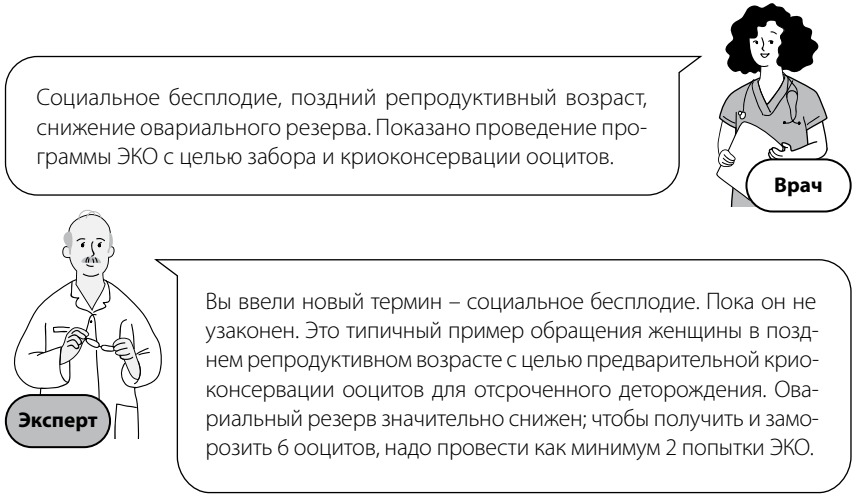

Задача 9.2

К репродуктологу обратилась женщина 49 лет с целью предварительного забора и криоконсервации ооцитов перед оперативным лечением. В браке не состоит, партнера нет. Обследована согласно Приказу МЗ РФ №803н. По данным УЗИ на 3-й день цикла: тело матки в anteflexio, шаровидной формы. Размеры матки: длина 4,2 см, толщина 4,1 см, ширина 4,8 см. Миометрий диффузно-неоднородной эхоструктуры. По левой боковой стенке в области перешейка определяется межмышечно-подбрюшинный конгломерат миоматозных узлов размерами 3,5×2,2×2,6 см. По задней стенке к дну – межмышечный узел размерами 1,0×1,2 см. Полость матки не деформирована. Эндометрий 0,17 см. Шейка матки 3 см. По ходу цервикального канала визуализируются мелкие кисты эндоцервикса. Правый

яичник 2,1×1,0×1,7 см. Фолликулярный аппарат не определяется. Объем яичника 1,9 см^3. Левый яичник 2,3×1,2×1,9 см, содержит единичный фолликул диаметром 2,6 мм и мелкие гиперэхогенные включения в капсуле. Объем яичника 2,7 см^3. В области малого таза свободная жидкость не определяется. Заключение: внутренний диффузный эндометриоз. Множественная миома матки. Исследование гормонов крови: АМГ 0,09 нг/мл.

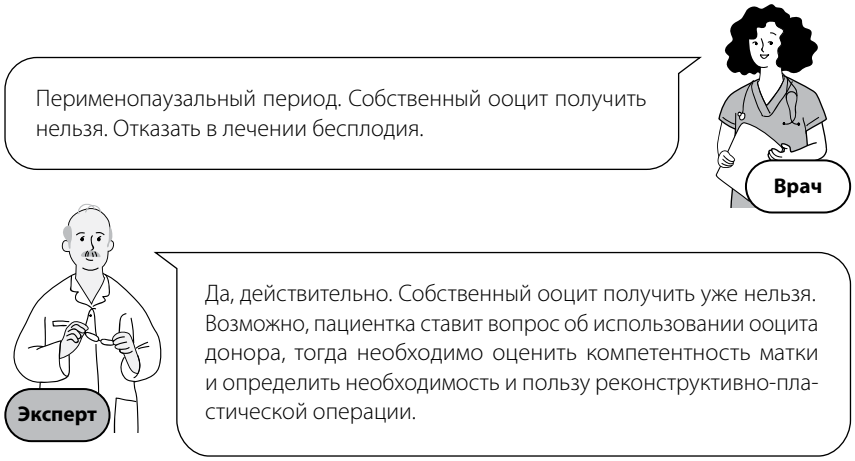

Задача 9.3

Пациентка 44 лет обратилась с просьбой провести программу ЭКО с забором и криоконсервацией ооцитов для отсроченного деторождения. Менструации регулярные, через 26 дней, АМГ 6,2 нг/мл, в каждом яичнике визуализируются до 7 антральных фолликулов. С менархе до возраста 39–40 лет менструации были нерегулярные, с задержками до 60 дней, диагностированы поликистозные яичники.

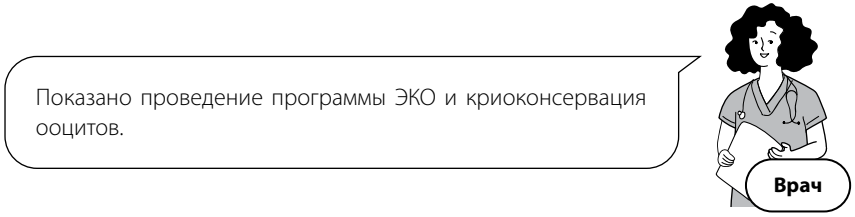

Да, формально показатели овариального резерва, несмотря на возраст, очень хорошие. Это часто бывает у пациенток, которые в молодости имели олигоменорею и мультифолликулярные яичники, но качество яйцеклеток все равно снижается, и, как известно, до 90% ооцитов у женщин после 40 лет могут быть анеуплоидными.

Задача 9.4

Пациентка 28 лет обратилась с просьбой провести программу ЭКО и криоконсервировать ооциты для отсроченного деторождения. Аргументами пациентки явилось то, что она на неопределенно длительный период уезжает из страны, у нее нет определенных репродуктивных планов, предварительная криоконсервация по месту ее будущего жительства стоит дорого. Менструации регулярные, через 29–30 дней, АМГ 5,3 нг/мл, в каждом яичнике определяется до 9 антральных фолликулов.

Молодая женщина с прекрасным овариальным резервом, зачем ей предварительная криоконсервация? Пусть устраивает свою личную жизнь и беременеет естественным путем.

Так, вероятно, ответили бы большинство врачей женских консультаций. Девушка действительно молодая, но рационально мыслящая и предусмотрительная. Она не исключает вариант длительного неустройства своей личной жизни в чужой стране, где ей придется завоевывать профессиональные позиции. Ее решение правильное, надо выполнить ЭКО и консервировать ооциты.

Задача 9.5

Обратилась мама с дочкой, которой 18 лет. У дочки обнаружили рассеянный склероз, предстоит дообследование и пожизненное лечение препаратами, имеющими гонадотоксическое действие. Мама хочет обсудить

вопрос о возможности предварительной криоконсервации ооцитов дочери перед началом лечения. У девочки менструации через 30–45 дней, АМГ 6,3 нг/мл, в каждом яичнике до 12 фолликулов, virgo.

Зачем мучить девочку, она не живет половой жизнью и совершенно не понимает, зачем ей все это надо. И как вы будете все это делать, вы дефлорируете девочку?

Конечно, девочка совершеннолетняя, мы должны с ней поговорить, все объяснить и получить ее согласие. А мама совершенно права, она поступает дальновидно и все делает для блага дочери, дефлорации не будет.

Задача 9.6

Пациентка Н. 30 лет направлена онкогинекологом в рамках госпитализации в отделении инновационной онкологии и гинекологии НМИЦ акушерства, гинекологии и перинатологии им. акад. В.И.Кулакова после диагностической лапароскопии и биопсии опухоли яичника. По данным гистологического исследования подтверждено наличие кистозно-солидных опухолей яичников в виде серозной папиллярной аденокарциномы низкой степени злокачественности с метастазами в жировую клетчатку, брюшину и кишечник. Был поставлен диагноз «рак яичников IVb стадии, T3cN0M1»; планируемый объем повторного оперативного вмешательства – лапароскопия, пангистерэктомия, оментэктомия. Вопрос о необходимости проведения химиотерапии планируется обсудить по результатам гистологического исследования операционного материала. Пациентка состоит в браке и жаловалась на первичное бесплодие в течение 4 лет. По результатам обследования уровень АМГ составил 5,75 нг/мл, пациентка настаивает на сохранении репродуктивного материала, планирует использование суррогатной матери. Какой возможный метод сохранения репродуктивного материала применим в данном случае?

Я ничего не могу предложить, моей компетенции не хватает для решения такой сложной задачи.

Да, это сложный случай. Направление сохранения репродуктивной функции онкологических больных только развивается, и каких-то узаконенных рекомендаций нет, вряд ли они возможны вообще, каждый случай индивидуален. В этом случае можно предложить программу OTO-IVM, которая предполагает извлечение незрелых ооцитов из ткани яичника, их дозревание, криоконсервацию ооцитов или оплодотворение и криоконсервацию эмбрионов. Другие методы сохранения репродуктивного материала при раке яичников невозможны.

Задача 9.7

Пациентка Ш. 32 лет обратилась в отделение инновационной онкологии и гинекологии НМИЦ акушерства, гинекологии и перинатологии им. акад. В.И.Кулакова с диагнозом «рак яичника, T3aNxM0». У пациентки есть ребенок от другого партнера, на данный момент в партнерских отношениях не состоит. В анамнезе 1,5 года назад по месту жительства была проведена овариэктомия левого яичника по поводу злокачественной опухоли низкой степени злокачественности. Уровень АМГ составил 1,26 нг/мл; со слов пациентки, менструальный цикл через некоторое время после операции сократился, составил 23–25 дней, объем менструальных выделений снизился. Онкологами планируется оперативное лечение в объеме лапароскопии, резекции правого яичника, вопрос о необходимости расширения объема операции планируется решить по результатам полученного срочного гистологического исследования. Пациентка настаивает на сохранении репродуктивного материала с целью отсроченной реализации репродуктивной функции. Возможно ли в данном случае проведение каких-либо программ ВРТ?

По аналогии с предыдущим случаем могу предположить, что здесь тоже следует проводить программу OTO-IVM.

У этой женщины овариальный резерв уже резко снижен. Если будет произведено удаление правого яичника, то можно попытаться выделить из него незрелые ооциты и дорастить их. Рассчитывать на большое число яйцеклеток не приходится. Если же будет произведена резекция яичника, то из биоптата вряд ли удастся получить ооциты. Что делать потом, с оставшимся кусочком яичника, который вскоре потеряет свою функцию? При этом есть большой риск рецидивирования процесса. Я не вижу реальных путей помочь этой пациентке.

Задача 9.8

Больная 29 лет, не состоящая в партнерских отношениях, обратилась с диагнозом «рак шейки матки IIa1 стадии, T2a1NxM0, плоскоклеточный рак с инвазией, умеренно дифференцированный, pT1b1N0M0». Планировалось проведение химиотерапии перед оперативным вмешательством. Менструации через 30–32 дня, обратилась на 10-й день цикла, уровень АМГ 3,89 нг/мл. По данным УЗИ: мультифолликулярные яичники, в каждом из них около 11–12 фолликулов диаметром 11 мм, но в правом яичнике определяется доминантный фолликул диаметром 14 мм. В рамках междисциплинарного консилиума принято решение о возможности начала первого курса химиотерапии через 2 нед. после обращения. Какова тактика ведения пациентки?

Также ничего не могу предложить.

Этой молодой женщине перед химиотерапией надо провести стимуляцию яичников, забор и криоконсервацию ооцитов. Стимуляцию надо начать прямо сейчас, не принимая во внимание наличие фолликула 14 мм, – он может совулировать, а может персистировать в виде фолликулярной кисты. В этом нет ничего страшного, яичники мультифолликулярные, и есть все возможности получить достаточное количество ооцитов.

Задача 9.9

Пациентка 32 лет с диагнозом «рак молочной железы» обратилась на 4-й день менструального цикла по направлению онкологов для предварительной криоконсервации ооцитов перед лечением онкологического заболевания. При обследовании определены высокие показатели овариального резерва, мультифолликулярные яичники, АМГ 10,18 нг/мл. Брак зарегистрирован официально, однако, со слов пациентки, она не уверена в своем партнере, в связи с этим планирует оплодотворять не все полученные в процессе трансвагинальной пункции ооциты. Какую тактику вы выберете?

Проводим стимуляцию яичников и криоконсервацию полученных ооцитов.

В данном случае не представлены характеристики опухоли, стадия, гормональный статус, результаты иммуногистохимии. Можно предположить, что планируется химиотерапия, а опухоль является гормонопозитивной. В этом случае в протокол необходимо включить ингибитор ароматазы летрозол в дозе 5 мг/сут., целесообразно назначить гонадотропины в дозе 150 МЕ/сут. и заменить триггер овуляции на аГнРГ. Что касается дальнейшего, то по желанию пациентки часть полученных ооцитов можно криоконсервировать, часть – оплодотворить и криоконсервировать эмбрионы.

Задача 9.10

Пациентка 29 лет с диагнозом «рак молочной железы» направлена для предварительного забора ооцитов, обратилась на 11-й день менструального цикла. Имеет высокий овариальный резерв, уровень АМГ составил 8,18 нг/мл, по данным фолликулометрии у пациентки визуализируется множество антральных фолликулов до 6 мм в диаметре, в левом яичнике визуализируется 1 доминантный фолликул до 16 мм в диаметре. В партнерских отношениях не состоит, планирует криоконсервировать ооциты. Ваша тактика?

Проводить стимуляцию яичников гонадотропинами в дозе 150 МЕ на фоне летрозола, забирать ооциты и их криоконсервировать.

Есть доминантный фолликул. Можно ввести аГнРГ в дозе 0,2 мг, через 37–38 ч фолликул пунктировать. Вероятность получения ооцита велика. Через день начать стимуляцию как в лютеиновую фазу, назначить летрозол по 5 мг/сут., гонадотропины в дозе 225 МЕ/сут. и пунктировать еще раз.

Задача 9.11

Пациентка К. 38 лет, репродуктивная функция не реализована, беременностей никогда не было. Менструации с 12 лет, регулярные, через 28–30 дней по 5 дней. В 32 года у данной пациентки был диагностирован рак молочной железы, по данным иммуногистохимического исследования – люминальный В-молекулярно-биологический подтип. На первом этапе лечения произведена резекция левой молочной железы. При УЗИ органов малого таза – картина мультифолликулярных яичников, гормональное исследование не проводилось. В качестве метода защиты яичников был назначен депо-аГнРГ ежемесячно. На втором этапе лечения проведено 7 курсов адъювантной химиотерапии и лучевая терапия на область послеоперационного рубца. Учитывая положительный рецепторный статус опухоли, аГнРГ и антиэстрогены (тамоксифен) пролонгированы на 5-летний период в соответствии с существующими международными клиническими

рекомендациями. Менструации восстановились в течение 2 мес. после отмены аГнРГ, регулярные, через 25–26 дней по 5 дней. По результатам гормонального исследования на момент восстановления менструаций: ФСГ 5,65 МЕ/л, АМГ 3,21 нг/мл. В 2020 г. пациентка обратилась к нам с жалобами на отсутствие беременности в течение 5 лет регулярной половой жизни без применения контрацепции. При повторном гормональном обследовании: ФСГ 4,75 мМЕ/л, АМГ 2,31 нг/мл. В течение 6 мес. после констатации самостоятельная беременность не состоялась, пациентка обратилась к репродуктологу.

Я опять не могу решить эту клиническую задачу.

Здесь не вполне понятен временной ход событий. Если рак диагностирован в возрасте 32 лет, а пациентка обратилась в возрасте 38 лет, значит, она прошла 5-летний порог выживаемости и закончила лечение. Менструации восстановились, овариальный резерв сохранный, но беременность не наступает 6 мес. Надо проверить спермограмму. Независимо от фертильности партнера собрать консилиум с привлечением онкомаммологов, которые назначат определенное дообследование; если рецидив не обнаружится, следует достигать беременности методом ЭКО. Включать в протокол стимуляции ингибиторы ароматазы.

Задача 9.12

Пациентка Р. 38 лет, репродуктивная функция не реализована, беременностей никогда не было. Менструации с 13 лет, регулярные, через 27–28 дней по 5 дней. В 33 года у данной пациентки был диагностирован рак молочной железы, по данным иммуногистохимического исследования – трижды негативный подтип. Перед началом комплексного лечения рака пациентке была проведена криоконсервация овариальной ткани обоих яичников (г. Обнинск). Медикаментозная защита яичников препаратами аГнРГ не проводилась. Пациентка отмечает укорочение менструального цикла после комбинированной терапии. Пациентка обратилась с жалобами

на отсутствие беременности в течение 2 лет регулярной половой жизни без применения контрацепции. При гормональном обследовании: ФСГ 6,75 МЕ/л, АМГ 1,01 нг/мл. По данным УЗИ ОМТ: снижение овариального резерва, правый (резецированный) яичник не визуализируется. По результатам спермограммы – нормозооспермия. Какие возможны варианты реализации репродуктивной функции у этой пациентки?

Может быть, провести трансплантацию ткани яичника?

Давайте разберем этот случай. У пациентки трижды негативный подтип рака, проведена операция и химиотерапия, гормональное лечение не проводилось. От момента окончания лечения прошло 5 лет. Можно беременеть, но беременность не наступает, овариальный резерв снижен как вследствие прошедшего времени, так и особенно вследствие резекции яичника. Криоконсервирована ткань яичника, но что с этим делать? Конечно, можно провести аутотрансплантацию, но это экспериментальный, не разработанный метод, надежд на успех мало. Шансов было бы больше, если бы не резецировали яичники. Правильнее было бы до начала лечения провести предварительную криоконсервацию ооцитов, но этого сделано не было. Сейчас, думаю, надо проводить программу ЭКО, пока еще есть овариальный резерв.

Задача 9.13

Пациентка Е. 36 лет направлена онкогинекологом после органосохраняющего лечения рака эндометрия Ia стадии с целью достижения беременности. На момент обращения к репродуктологу у пациентки по результатам гистологического исследования была диагностирована железистая гиперплазия эндометрия без атипии. По результатам дообследования диагностирован СПКЯ, лишний вес, артериальная гипертензия. По результатам фолликулометрии на фоне вторичной аменореи визуализируется М-эхо 6,4 мм, в обоих яичниках множество антральных фолликулов диаметром до 7 мм, функциональная киста в правом яичнике до 15 мм в диаметре. Пациентка планирует достижение беременности методом ЭКО/ИКСИ.

Надо проводить программу ЭКО с целью достижения беременности.

Хочу обратить ваше внимание на то, что у пациентки типичный СПКЯ с выраженными эндокринно-метаболическими нарушениями, что и явилось предпосылкой для формирования рака эндометрия. Те же состояния относятся к факторам риска рецидива. Необходимо назначать терапию, корригирующую эти нарушения: диету, инсулинсенситайзеры, гипотензивные препараты, прогестагены для коррекции менструального цикла. Беременность надо достигать методом ЭКО, проводить стимуляцию так, чтобы избежать гиперстимуляции, переносить эмбрион в лечебном цикле, так как перенос криоконсервированных эмбрионов предполагает в данном случае отсутствие самостоятельной овуляции, назначение гормональной терапии, а терапия эстрогенами нежелательна для этой пациентки.

Задача 9.14

Пациентка Ф., репродуктивная функция не реализована, беременностей никогда не было. Менструации с 12 лет, нерегулярные, через 32–36 дней по 6 дней (с задержками до 1,5 мес.). В 21 год у данной пациентки была диагностирована В-клеточная лимфома IVb стадии, и она была направлена на консультацию к гинекологу перед лечением заболевания. При УЗИ выявлена картина мультифолликулярных яичников, что коррелировало с нерегулярным менструальным циклом; гормональное исследование не проводилось. В качестве метода защиты яичников был назначен депо-аГнРГ. Проведено лечение: 8 курсов химиотерапии по программе R-CHOP. Менструации восстановились в течение 2 мес. после отмены аГнРГ, регулярные, через 29–32 дня по 6 дней. По результатам гормонального исследования, на момент восстановления менструаций: ФСГ 13,78 МЕ/л, АМГ 4,98 нг/мл.

Показано достижение беременности методом ЭКО.

Не спешите. Во-первых, из представленных данных неясно, хочет ли эта молодая женщина беременеть. Менструации восстановились, уровень АМГ высокий, яичники мультифолликулярные, ФСГ определился в пределах 13,8 МЕ/л – высоковат, но после химиотерапии это бывает. Нужно определить, есть ли овуляция. Если пациентка ставит вопрос о беременности, следует контролировать овуляцию, партнеру нужно выполнить спермограмму. Есть возможность для самостоятельной беременности. Если же женщина не планирует беременность и ее репродуктивные намерения не определены, необходимо раз в полгода оценивать состояние овариального резерва; если он начнет снижаться, можно провести предварительную криоконсервацию ооцитов.

Задача 9.15

Пациентка К., беременностей в анамнезе не было. Менструации с 14 лет, регулярные, через 27–28 дней по 3–4 дня. В 35 лет диагностирована В-крупноклеточная лимфома IIa стадии. Гормональное исследование до лечения не проводилось. Проведено лечение: 4 курса химиотерапии по программе CHOP с предварительной защитой яичников аГнРГ. По окончании лечения аГнРГ был отменен; менструальный цикл восстановился через 5 мес. после отмены, нерегулярный. Пациентка обратилась для контрольного осмотра: при проведении УЗИ фолликулярный аппарат в яичниках не визуализировался или периодически был представлен одним фолликулом. Выполнено гормональное исследование: АМГ 0,25 нг/мл, ФСГ 19,45 МЕ/л, ЛГ 3,47 мМЕ/мл, эстрадиол 268 пмоль/л. Возможно ли проведение программ ВРТ у данной пациентки с использованием собственных ооцитов?

Нужно проводить программу ЭКО с использованием ооцита донора.

Действительно, овариальный резерв снижен, но я попытался бы получить собственный ооцит в этом случае.

Задача 9.16

Пациентка М., 37 лет. Менструации с 12 лет, регулярные, через 28–30 дней по 5 дней. В 29 лет диагностирована фолликулярная мелкоклеточная лимфома с расщепленными ядрами первого цитологического типа, IV стадии. FLIPI-4 (высокая группа риска). Проведено лечение: 6 курсов химиотерапии по программе R-B под защитой КОК, поддерживающая терапия ритуксимабом. Гормональное исследование до лечения не проводилось, к гинекологу не обращалась. Менструации восстановились сразу же после окончания лечения с момента отмены КОК, регулярные, через 28–30 дней по 5 дней. В ближайшие 2 года после лечения пациентка сдавала кровь на гормональный анализ: АМГ 2,24 нг/мл, ФСГ 5,69 МЕ/л, эстрадиол 19,4 пг/мл. В 33 года диагностирован рецидив заболевания, избрана наблюдательная тактика. Спустя год отмечена отрицательная динамика при проведении позитронно-эмиссионной томографии, в связи с чем была проведена биопсия, указавшая на развитие фолликулярной лимфомы 1–2-го цитологического типа. Проведено лечение: 6 курсов химиотерапии по программе CHOP под защитой депо-аГнРГ, поддерживающая терапия ритуксимабом. После отмены аГнРГ менструальный цикл не восстановился, при проведении УЗИ фолликулы не визуализируются. При гормональном исследовании данные указывали на истощение яичников: АМГ <0,08 нг/мл, ФСГ 113,42 МЕ/л, ЛГ 55,52 мМЕ/л, эстрадиол <37 пг/мл. Есть ли у пациентки шанс на беременность с использованием собственных ооцитов?

В этом случае только ооциты донора могут помочь пациентке.

К сожалению, вы правы. Это типичный случай, когда упущено время, и пациентке не предложили криоконсервировать ооциты перед повторным курсом лечения.

Задача 9.17

У пациентки О. 35 лет в марте 2020 г. был диагностирован плоскоклеточный ороговевающий рак шейки матки Ib1 стадии (T1B1NxM0) на фоне длительно текущей эрозии шейки матки. Анамнез жизни и семейный анамнез онкологическими заболеваниями отягощен не был. У пациентки не была реализована репродуктивная функция и никогда не было беременностей. В этом же месяце была произведена операция – лапароскопия, экстирпация матки с трубами и транспозиция яичников в связи с планируемой лучевой терапией. Перед проведением лучевой терапии онкологи направили женщину для предварительного забора ооцитов, исходя из ее настойчивого желания сохранить свой репродуктивный материал для отсроченного деторождения. От момента транспозиции яичников до вступления в программу ЭКО прошло 14 мес. При осмотре поступившей пациентки при УЗИ транспонированные яичники лоцировались проекционно выше передневерхних гребней подвздошных костей с обеих сторон, при этом визуализация была затруднительна из-за петель кишечника и многочисленных спаек. Какова тактика сохранения репродуктивного материала?

Не вижу в данном случае возможности для реализации репродуктивной функции.

Реальные возможности могли бы быть в случае, если бы пациентке предварительно, до операции, провели забор ооцитов. Условия для этого были, но это сделано не было. Сейчас мы не знаем функционального состояния яичников, надо определить АМГ. В этом случае, если овариальный резерв в какой-то степени сохранен, можно провести стимуляцию яичников и попытаться забрать ооциты при лапароскопии. Шансы небольшие, но других нет.

Задача 9.18

Пациентка Ю. 32 лет обратилась к онкологу из стороннего учреждения, где по поводу подозрения на рак шейки матки ей была проведена биопсия шейки матки и выскабливание цервикального канала – диагностирован низкодифференцированный плоскоклеточный ороговевающий рак шейки матки с инвазией. По результатам комплексного обследования было произведено стадирование – T2aN0M0. Перед планируемым лечением пациентке, учитывая ее молодой возраст, отсутствие детей и настойчивое желание сохранить репродуктивный материал, была предложена консультация репродуктолога для решения вопроса о предварительном заборе ооцитов. На момент обращения у пациентки был 18-й день менструального цикла (лютеиновая фаза), в левом яичнике визуализировалось желтое тело, а в правом – до 12 мелких фолликулов. Стоит отметить, что по данным МРТ была описана мультифолликулярная структура яичников. Какова тактика сохранения репродуктивного материала в данном случае?

Нужно проводить стимуляцию яичников, забор и криоконсервацию ооцитов перед лечением.

Да, нужно попытаться это сделать. Стимуляцию проводить в лютеиновую фазу, с 18-го дня цикла. Но хочу обратить ваше внимание, что есть упоминание на инвазию. Необходимо четко определить степень инвазии, есть ли возможность пунктировать трансвагинально. Если имеет место выраженная инвазия в параметрий, то пункция вызовет кровотечение, этого нельзя допускать. Вообще, при раке шейки матки любой стадии желательно исключить трансвагинальные осмотры, лучше смотреть абдоминально, если есть инвазия в параметрий и влагалище, пунктировать тоже надо трансабдоминально.

Задача 9.19

Пациентка М. 37 лет направлена онкологом для консультации перед планируемым лечением рака молочной железы. В анамнезе 1 беременность, прерванная на сроке 18 нед. по медицинским показаниям (патология плода). В феврале 2022 г. при самостоятельной пальпации молочной железы обнаружила образование в груди. По месту жительства выполнена трепанобиопсия образования. Результаты гистологического исследования биоптата: экспрессия эстрогеновых рецепторов: 8 баллов (90%); экспрессия прогестероновых рецепторов: 6 баллов; Her2/neu 2+ Ki-67 = 47%. Обратилась в НМИЦ акушерства, гинекологии и перинаталогии. При пересмотре гистологических препаратов патологоанатомическое заключение (диагноз): инвазивный рак правой молочной железы неспецифического типа (NST), Grade 3. Иммунофенотип люминального B-подобного her2-негативного подтипа рака молочной железы. GIII LXV1PnX RX. АМГ 2,49 мг/мл. По результатам фолликулометрии визуализируется по 9–10 антральных фолликулов в обоих яичниках, доминантный фолликул в правом яичнике до 10 мм в диаметре. День менструального цикла – 7-й. Какова тактика забора и криоконсервации репродуктивного материала?

Наверное, можно провести стимуляцию яичников в модифицированном протоколе, забор и криоконсервацию ооцитов.

Судя по представленным данным, процесс достаточно выраженный. Необходимо заключение онкомаммолога о возможности проведения стимуляции яичников в течение 14 дней. Непонятно, лечение начнут с химиотерапии или первым этапом будет операция, тогда стимуляцию и забор можно провести после операции до назначения химиотерапии. В любом случае в протоколе обязательно следует использовать ингибиторы ароматазы или антиэстрогены.

Задача 9.20

Пациентка Б. 40 лет. В 2018 г. выполнена секторальная резекция левой молочной железы по поводу внутрипротоковой папилломы. В ноябре 2021 г. заметила уплотнение в области послеоперационного рубца, заметного роста не наблюдается. Выполнена трепанобиопсия с морфологическим подтверждением рака молочной железы, люминальный подтип А, планируется оперативное лечение, на момент обращения вопрос о необходимости химиолучевой терапии планировалось обсудить после хирургического лечения. По результатам гормонального исследования АМГ 0,01 нг/мл, ФСГ 89 нг/мл, на момент обращения у пациентки нарушения менструального цикла с задержками до 55 дней, жалобы на приливы. Какова тактика лечения бесплодия?

Разве мы можем здесь что-то сделать? Функция яичников уже потеряна.

К сожалению, это так. Вопрос о возможности получения собственного ооцита в этом случае решается отрицательно.

Задача 9.21

К репродуктологу обратилась женщина 28 лет. Не замужем, беременностей не было. В ближайшее время беременность не планирует по карьерным соображениям. Три года назад ей была проведена лапароскопия, субтотальная резекция правого яичника по поводу тератомы больших размеров. ФСГ 8,9 МЕ/л, АМГ 0,9 нг/мл. По данным УЗИ: в левом яичнике 6–7 антральных фолликулов, правый субтотально резецирован, без фолликулярного аппарата.

Показано проведение программы сохранения репродуктивного материала.

Верно. Так как молодая одинокая женщина со сниженным овариальным резервом не планирует беременность, показана овариальная стимуляция, трансвагинальная пункция, получение ооцитов и их криоконсервация для отсроченного деторождения.

Задача 9.22

В клинику ВРТ обратилась одинокая женщина 40 лет для оценки прогноза реализации репродуктивной функции. В анамнезе 2 искусственных аборта в возрасте 17 и 18 лет, без осложнений. ФСГ 9,6 МЕ/л, АМГ 0,8 нг/мл. По данным УЗИ: в обоих яичниках по 4–5 антральных фолликулов. Использование донорской спермы не рассматривает.

В связи со старшим репродуктивным возрастом показано проведение программы ЭКО с использованием спермы донора.

В принципе вы правы, но женщина отказывается от использования спермы донора, предполагая в перспективе вступить в брак. Поэтому целесообразно проведение нескольких овариальных стимуляций для получения 10–15 ооцитов и их криоконсервации. Кроме того, с женщиной следует провести беседу о снижении частоты наступления беременности после 40 лет и рекомендовать ей не затягивать реализацию репродуктивной функции.

10. ПРОГРАММЫ ВСПОМОГАТЕЛЬНЫХ РЕПРОДУКТИВНЫХ ТЕХНОЛОГИЙ

В этом разделе мы рассмотрим клинические случаи, касающиеся проведения программ ЭКО, не попавшие в другие разделы, но вызвавшие у коллег вопросы и потребность их обсудить.

Задача 10.1

К репродуктологу обратилась супружеская пара с жалобами на отсутствие беременности в течение 4 лет регулярной половой жизни без контрацепции. Пациентке 30 лет, менструальный цикл регулярный. Гормоны крови: АМГ 3,2 нг/мл, ФСГ 6,0 МЕ/л, ЛГ 8,4 МЕ/л. Имеет здорового ребенка от первого брака. Супругу 39 лет. Спермограмма: олигоастенотератозооспермия, ДНК-фрагментация 21%. В анамнезе 3 попытки ЭКО/ИКСИ, аномальное оплодотворение, остановка в развитии эмбрионов. Как дальше проводить лечение для его успешного завершения, какие методики можно применить?

Вторичное бесплодие, мужской фактор. Продолжать попытки ЭКО.

Да, вроде бы этот случай довольно банальный и перспективный для успешного достижения беременности, но беременность не наступила в 3 попытках ЭКО. Более того, указывается на аномальное оплодотворение при проведении ИКСИ. В чем именно это выражалось? В этом случае имеет место мужской фактор бесплодия, а пациентка имела беременность и роды в предыдущем браке. Вместе с тем мы знаем, что успешность раннего эмбриогенеза определяется именно качеством ооцита. Что мы можем посоветовать в этом случае?

Во-первых, применить методики отбора лучшего сперматозоида для оплодотворения. Это известные в эмбриологической практике ПИКСИ и ИМСИ. Конечно, абсолютной доказательности эффективности этих методов нет, но здесь мы должны бороться за беременность. Следует обратить внимание и на экспериментальные методы отбора лучшего сперматозоида в программах ЭКО, которые сейчас широко разрабатываются: использование поверхностного мембранного потенциала, пьезо-ИКСИ, отбор сперматозоида на ооцит-кумулюсных комплексах и ряд других. Можно применить активацию ооцита Ca^{2+}-ионофором. Наконец, учитывая нарушение эмбриогенеза, попытаться выполнить ранний перенос, вплоть до переноса зиготы.

Задача 10.2

Супружеская пара, жене и мужу по 35 лет. Диагноз: вторичное бесплодие, аномалия развития внутренних половых органов, рудиментарный нефункционирующий замкнутый рог матки, мужской фактор, неэффективные попытки ЭКО в анамнезе. Анамнез: пара впервые обратилась за помощью в 2014 г., первичное бесплодие в течение 2 лет. У супруги менструальный цикл регулярный, гормоны крови: АМГ 1,95 нг/мл, ФСГ 5,34 МЕ/мл, остальные показатели в пределах нормы. Кариотип 46,XX (норма). Обследование мужа: по результатам спермограммы – астенотератозооспермия. Кариотип 46,XY +(6;7) (g13; p22). Заключение генетика: сбалансированная транслокация по 6-й и 7-й хромосомам; показано проведение ЭКО с ПГТ. Проведено 4 попытки ЭКО/ИКСИ, получено от 4 до 6 бластоцист хорошего качества. Проведено ПГТ бластоцист методом NGS. Проведено 8 переносов эуплоидных эмбрионов. Беременность наступила 1 раз, в 2015 г., протекала с угрозой прерывания, закончилась антенатальной гибелью плода на сроке 36–37 нед. По данным гистологического заключения: выраженная незрелость плода, нарушение дифференцировки мозга. Каковы рекомендации по дальнейшему ведению пациентов?

Продолжать попытки ЭКО с использованием ПГТ эмбрионов.

Да, здесь комплекс проблем. Мужской фактор, аномалия развития внутренних половых органов. Была одна беременность, закончившаяся антенатальной гибелью плода на позднем сроке. Конечно, нужно проводить ЭКО с ПГТ, получено достаточное количество эуплоидных эмбрионов, но я бы обсудил вопрос использования суррогатной матери.

Задача 10.3

Супружеская пара, мужу 39 лет, жене 37 лет. Диагноз: вторичное бесплодие сочетанного генеза, эндокринный и мужской факторы, неудачные попытки ЭКО в анамнезе. Анамнез: пациентка росла и развивалась нормально. Кариотип 46,XX (норма). С 23 лет олигоменорея. С 26 лет аменорея. При гормональном исследовании диагностирована гипогонадотропная аменорея: ФСГ 1–2 МЕ/л, ЛГ 3–5 МЕ/л, эстрадиол 30 нмоль/мл, остальные показатели в пределах нормы. Получала ЗГТ. Проведено 8 попыток ЭКО/ИКСИ и ПЭ (2013–2018 гг.), 2 из которых с проведением ПГТ и получением эуплоидных эмбрионов. Паритет: в данном браке 2 беременности, все после программ ЭКО (криоперенос): в 2014 и 2017 гг. – неразвивающиеся беременности малого срока. Обследование мужа: 39 лет, единственный ребенок в семье (у родителей бесплодие 2 года). Второй брак (в первом браке неразвивающаяся беременность у супруги после периода длительного бесплодия). Спермограмма: тератозооспермия (патологических форм 2–3%). Фрагментация ДНК сперматозоидов – 3,2% (норма). Кариотип супруга 46,XY, 9ph – гетерохроматин в коротком плече 9-й хромосомы. По заключению генетика – вариант нормы. Какова дальнейшая тактика?

Провести программу ЭКО с эмбрионом донора. Здесь сочетание тяжелых мужского и женского факторов.

Да, случай не из легких. У пациентки гипогонадотропный гипогонадизм. Беременеть такие женщины могут даже без программы ЭКО – при стимуляции яичников возможно естественное зачатие при условии хорошей спермы партнера. Что же у нас с фертильностью мужчины? Анамнез: неразвивающаяся беременность в первом браке, кариотип генетики расценивают как вариант нормы. Спермограмма практически в норме. Может быть, в этом случае провести стимуляцию яичников для естественного зачатия, и природа сама выберет полноценный сперматозоид? Как вариант это не исключено. Если же не получится, то будет стоять вопрос о замене гамет, но каких – мужских или женских? Я бы больше склонялся к использованию спермы донора и ВМИ.

Задача 10.4

Пациентка 34 лет обратилась для решения возможности достижения беременности методом ЭКО. Первичное бесплодие 8 лет. Анамнез: 2003 г. – лапаротомия, резекция левого яичника по поводу апоплексии; 2006 г. – лапароскопия, разделение спаек, резекция правого яичника по поводу эндометриоидной кисты; 2013 г. – повторная резекция правого яичника по поводу рецидива эндометриоидной кисты, после чего 2 цикла стимуляции яичников кломифена цитратом; 2014 г. – вступила в программу ЭКО, длинный протокол с аГнРГ с 21-го дня предыдущего менструального цикла: на 10-й день введения аГнРГ – апоплексия правого яичника, лапаротомия, резекция правого яичника; 2015 г. – лапароскопия, повторная резекция правого яичника, иссечение очагов инфильтративного эндометриоза. В послеоперационном периоде – трипторелин (Диферелин 3,75) в течение 3 мес. Обследование в 2021 г.: менструации через 24–25 дней; гормоны крови: ФСГ 14,5 МЕ/л, АМГ 0,5 нг/мл. Левый яичник не визуализируется, в правом определяются 3 антральных фолликула. Диагноз: первичное бесплодие, рецидивирующий эндометриоз, состояние после неоднократных резекций яичников по поводу эндометриоидных кист, резкое снижение овариального резерва. От использования ооцитов донора пациентка отказывается.

Провести программу ЭКО и попытаться получить собственный ооцит. Если эти попытки не увенчаются успехом, пациентка должна решить, будет ли она использовать ооцит донора.

Я с вами полностью согласен. Нужно дать шанс этой пациентке и провести программу ЭКО, хотя вероятность успеха невелика. Программу проводить в протоколе с антГнРГ.

Задача 10.5

Пациентка 36 лет. Диагноз: первичное бесплодие, наружный генитальный эндометриоз, рецидивирующие эндометриоидные кисты обоих яичников, состояние после резекции яичников, резкое снижение овариального резерва (АМГ 0,08 нг/мл). В анамнезе 4 неудачных попытки ЭКО.

Недостаточно данных, чтобы оценить ситуацию.

Действительно, данных недостаточно. Хотелось бы знать характер менструального цикла, уровень ФСГ, состояние яичников, есть ли сейчас эндометриоидные кисты, получали ли ооциты в предыдущих попытках, какие были эмбриологические параметры. Если АМГ выше 20 нг/мл, яйцеклетку мы, скорее всего, не получим. Если все-таки есть возможность провести еще одну попытку, то можно использовать модифицированные протоколы, в том числе попытки двойной стимуляции, стимуляции в лютеиновую фазу. Все будет зависеть от конкретной ситуации.

Задача 10.6

Пациентка 42 лет, менструирует регулярно, овариальный резерв сохранен, АМГ 1,7 нг/мл. Проведено 3 попытки ЭКО, в ходе которых получали от 8 до 11 ооцитов MII, на 5-е сутки культивирования – от 1 до 3 бластоцист хорошего качества. Беременность не наступила.

Провести еще одну попытку ЭКО с ПГТ-А.

Согласен с вами. Женщина позднего репродуктивного возраста, но эмбрионы получаем. Нужно провести программу и сделать ПГТ-А эмбрионов, так как известно, что до 90% ооцитов у женщин старшего возраста являются анеуплоидными.

Задача 10.7

Пациентка 30 лет обратилась для проведения программы ЭКО в связи с первичным бесплодием, мужской фактор. Обследована, здорова, менструации через 30–31 день, регулярные. Обследование на 3-й день менструального цикла: АМГ 4,97 нг/мл, ФСГ 6,41 МЕ/л, ЛГ 6,94 МЕ/л, в яичниках 10–12 антральных фолликулов.

Первичное бесплодие, мужской фактор, хотя спермограммы нет. Какая здесь проблема? Прекрасная ситуация для проведения программы ЭКО в связи с мужским фактором бесплодия.

Вы правы. Ситуация действительно перспективная. Вероятно, врач хочет посоветоваться, какой протокол стимуляции выбрать, чтобы избежать гиперстимуляции. Я бы посоветовал протокол с антГнРГ в дозе рФСГ 150 МЕ; если будет тенденция к гиперстимуляции, заменить триггер на аГнРГ и произвести сегментацию цикла, т.е. криоконсервировать полученные эмбрионы.

Задача 10.8

Пациентка 31 года обратилась для вступления в программу ЭКО с диагнозом «вторичное бесплодие, трубно-перитонеальный фактор». Попытка ЭКО 1-я, овариальный резерв нормальный: ФСГ 5,8 МЕ/л, АМГ 3,1 нг/мл, в яичниках 7–9 антральных фолликулов.

Тоже прекрасная ситуация. Бесплодие вторичное, трубно-перитонеальный фактор. Хорошие показатели овариального резерва. Проводите программу ЭКО.

Видимо, врач хочет получить совет, какой протокол стимуляции предпочтительный. Здесь практически классическая ситуация. Я бы обратил внимание на ИМТ пациентки: если он в норме или ниже нормы, то протокол с антГнРГ и дозой гонадотропинов 150 МЕ/сут.; если пациентка имеет избыточную массу тела – 225 МЕ/сут.

Задача 10.9

Пациентка 41 года обратилась для проведения ЭКО. Диагноз: вторичное бесплодие, поздний репродуктивный возраст, снижение овариального резерва. Миома матки малых размеров, интерстициальная, полость матки не деформирована. Данные обследования: ФСГ 10,6 МЕ/л, АМГ 0,9 нг/мл; в каждом яичнике по 3–4 антральных фолликула.

Вторичное бесплодие, поздний репродуктивный возраст, снижение овариального резерва. Показано достижение беременности методом ЭКО.

Все верно. Я бы рекомендовал протокол с антГнРГ, сочетанным использованием рФСГ- и ЛГ-содержащих препаратов с суточной дозой не менее 225 МЕ, но и не более 300 МЕ.

Задача 10.10

Пациентка 31 года обратилась для вступления в программу ЭКО с диагнозом «первичное бесплодие, мужской фактор». Данные обследования: ФСГ 5,6 МЕ/л, АМГ 4,9 нг/мл, в каждом яичнике по 10–12 антральных фолликулов, мультифолликулярные яичники.

Первичное бесплодие, мужской фактор. Показано достижение беременности методом ЭКО.

Вы правы. Ситуация для проведения программы ЭКО вполне перспективная. Главное – избежать гиперстимуляции. Я бы использовал протокол с антГнРГ с суточной дозой 150 МЕ, но надо уточнить массу тела женщины; возможно, заменить триггер овуляции при тенденции к множественному росту фолликулов и провести сегментацию цикла, если будет получено больше 20 ооцитов.

Задача 10.11

Пациентке 30 лет с длительным анамнезом бесплодия (абсолютный трубный фактор) выполнен криоперенос 1 эмбриона 5-х суток развития в полость матки на 19-й день менструального цикла. Подготовка эндометрия к криопереносу проводилась по стандартной схеме с назначением препаратов эстрадиола и микронизированного прогестерона. Какова дальнейшая тактика ведения пациентки?

Если уже была назначена гормональная терапия в цикле переноса криоконсервированного/размороженного эмбриона, то ее надо продолжить до момента диагностики беременности.

Согласен с вами. Гормональную терапию в выбранных режимах, а это, как правило, классическое назначение 6 мг эстрадиола и 600 мг микронизированного прогестерона, надо продолжать и при диагностике беременности (по крайней мере, эстрогены до 8 нед. беременности, прогестерон – в течение всего I триместра). В этих протоколах нет собственного желтого тела, гормональная функция которого экзогенно замещается до момента формирования трофобласта и потом плаценты.

Задача 10.12

В женскую консультацию обратилась беременная. Беременность 5–6 нед., прогрессирующая, наступившая после проведения программы ЭКО с переносом размороженных эмбрионов. Получает эстрадиол (Дивигель) по 1 мг 3 раза в сутки, прогестерон по 200 мг 3 раза в сутки, витамины для беременных. Жалоб не предъявляет, чувствует себя хорошо.

Беременность малого срока после ЭКО. Продолжать терапию, тщательно контролировать течение беременности и состояние женщины.

Абсолютно верно. Продолжать гормональную терапию в том же режиме. Следить за течением беременности и состоянием женщины. Постепенно отменять эстрогены начиная с 8-й недели беременности до 12 нед., начать отмену прогестерона во II триместре беременности.

Задача 10.13

Пациентка 34 лет обратилась для ПЭ в криоцикле. Из анамнеза: менструации регулярные, беременностей не было. Гормональные показатели в норме, овариальный резерв сохранен. У мужа олигоастенозооспермия. Проведена одна программа ЭКО/ИКСИ, получено 5 эмбрионов, перенесен 1 эмбрион на 5-е сутки – беременность не наступила. Криоконсервировано 2 эмбриона.

Что же, будем готовить эндометрий и переносить эмбрион.

Я не согласен с вами. У этой пациентки я бы предпочел выполнить ПЭ в естественном цикле. Это молодая женщина с регулярным менструальным циклом и сохраненным овариальным резервом. Гормональную функцию желтого тела мы заменяем ЗГТ – эстрогенами и прогестероном, но недостаток релаксина, продуцируемого желтым телом ранней беременности, ничем возместить невозможно. Желтое тело обусловливает адекватный уровень вазоактивных гормонов, участвующих в сосудистой адаптации в I триместре беременности. Отсутствие собственного желтого тела приводит к недостаточной адаптации сердечно-сосудистой системы матери к беременности и в конечном итоге – к высокому риску преэклампсии. Поэтому у женщин с сохраненной овуляцией лучше переносить размороженный эмбрион в естественном цикле.

Задача 10.14

Хочу поделиться с вами клиническим наблюдением. Пациентка 34 лет обратилась с жалобами на отсутствие беременности в течение 3 лет. Менструации регулярные, беременностей не было. В анамнезе 4 операции на кишечнике по поводу неспецифического язвенного колита. Выведена еюностома. Последняя операция 1,5 года назад: попытка реконструктивной операции на тонком кишечнике с закрытием стомы – неудачная (в послеоперационном периоде – кишечная непроходимость, тромбоз мелких ветвей легочной артерии; стома наложена вновь).

При обследовании пациентки гормоны крови в норме, АМГ 3,5 нг/мл. УЗИ ОМТ: тело матки нормальных размеров, в правом яичнике 5 антральных фолликулов, в левом яичнике 6 антральных фолликулов. К левому яичнику плотно прилегает жидкостное многокамерное образование неправильной формы размерами 52×48×45 мм. Серозоцеле? Генетически: тромбофилии отрицательны, выявлен полиморфизм генов фолатного цикла и PAI. Заключение колопроктолога: беременность и роды не противопоказаны. Очередную реконструктивную операцию на кишечнике для закрытия еюностомы целесообразно проводить после родов. Муж: нормозооспермия.

Такая соматически отягощенная пациентка, как лучше поступить?

Да, ситуация непростая. Однако программу ЭКО провести можно, предусмотрев все риски: вероятную гиперстимуляцию яичников, тромбозы и хирургические осложнения в результате пункции яичников. Протокол с антГнРГ в данном случае предпочтительнее, как и сегментация цикла с отменой ПЭ. С учетом перенесенной тромбоэмболии легочных артерий со дня начала овариальной стимуляции пациентка получала

низкомолекулярный гепарин с отменой за 24 ч до трансвагинальной пункции и возобновлением инъекций на следующий день. Пункция прошла без осложнений, получено 15 ооцитов, ПЭ отменен. В качестве триггера овуляции использован декапептил 0,2 мг. Криоконсервировано 3 эмбриона. Состояние пациентки удовлетворительное.

Первый криоперенос в естественном цикле – без эффекта. Беременность наступила во 2-м цикле криопереноса. Поддержка лютеиновой фазы – микронизированный прогестерон 400 мг/сут. В связи с угрожающим выкидышем при сроке беременности 6 нед. пациентка была госпитализирована в стационар. Беременность сохранена. Дальнейшее течение без особенностей. Способ родоразрешения был согласован с колопроктологами, которые настаивали на операции кесарева сечения, так как роды через естественные родовые пути могли сопровождаться рядом осложнений, что затруднило бы в дальнейшем реконструктивную операцию на кишечнике. В результате оперативного родоразрешения на сроке беременности 39 нед. родился живой доношенный мальчик с оценкой по шкале Апгар 7–8 баллов. Течение послеоперационного периода без осложнений. Через 1,5 года проведена операция на кишечнике – стома закрыта. Пациентка чувствует себя нормально.

Интересный случай.

Да, такие пациентки нечасто обращаются к репродуктологам ввиду тяжелой соматической патологии, но достижение беременности с учетом всех рисков возможно. Конечно, проводить программу ЭКО таким женщинам целесообразно в клиниках, имеющих хирургический стационар, способных оказать своевременную помощь в случае возникновения осложнений.

Уважаемые коллеги!

Мы представили в этом издании разбор некоторых клинических случаев. Несомненно, в вашей практике их гораздо больше, это интересные и сложные задачи. Мы надеемся, что представленный материал будет полезен для вас и ждем от вас новых интересных клинических наблюдений – наши эксперты будут анализировать их и высказывать свое мнение, которое, может быть, не будет совпадать с вашим.

Вы можете присылать свои клинические задачи по адресу: *ivf@oparina4.ru* с пометкой «клинические случаи». Наиболее сложные и интересные, по вашему мнению, случаи будут представлены для разбора на конференциях Российской ассоциации репродукции человека.

БЕСПЛОДНЫЙ БРАК: КЛИНИЧЕСКИЕ ЗАДАЧИ И ИХ РЕШЕНИЕ
Пособие для врачей

Под редакцией проф. ***Т.А.Назаренко***

Редактор: *В.Ю.Кульбакин*
Ответственный редактор: *Н.Ю.Соколова*
Корректор: *О.В.Заглубоцкая*
Компьютерный набор и верстка: *С.В.Шацкая*

ISBN 978-5-907632-58-5

Лицензия ИД №04317 от 20.04.01 г.
Подписано в печать 00.00.23. Формат 60×90/16
Бумага офсетная. Печать офсетная. Усл. печ. л. 9,0
Гарнитура Таймс. Тираж 0000 экз. Заказ №

Издательство «МЕДпресс-информ».
121069, г. Москва, ул. Поварская, дом 31/29, подвал. пом. VI, ком. 2, офис 15
e-mail: office@med-press.ru
www.med-press.ru
www.03book.ru